

Kinder- und Jugendtraumatologie – obere Extremität

Pediatric and adolescent traumatology – upper extremity

Redaktion: D.W. Sommerfeldt, Hamburg · H.-G. Dietz, München

284 Einführung zum Thema: Kinder- und Jugendtraumatologie – obere Extremität

Introduction to the topic: Pediatric and adolescent traumatology – upper extremity

D.W. Sommerfeldt · H.-G. Dietz

285 Skaphoidfrakturen im Kindesalter

Scaphoid fractures in childhood

D.M. Weber

292 Die diaphysäre Unterarmfraktur im Kindesalter. Pitfalls und Empfehlungen in der Behandlung

Diaphyseal forearm fracture in childhood.

Pitfalls and recommendations for treatment

J. Lieber · D. W. Sommerfeldt

300 Klavikulafrakturen in der Kindertraumatologie

Clavicular fractures in pediatric traumatology

M. Seif El Nasr · H. von Essen · K. Teichmann

311 Die fehlerheilte Monteggia-Verletzung im Kindes- und Jugendalter

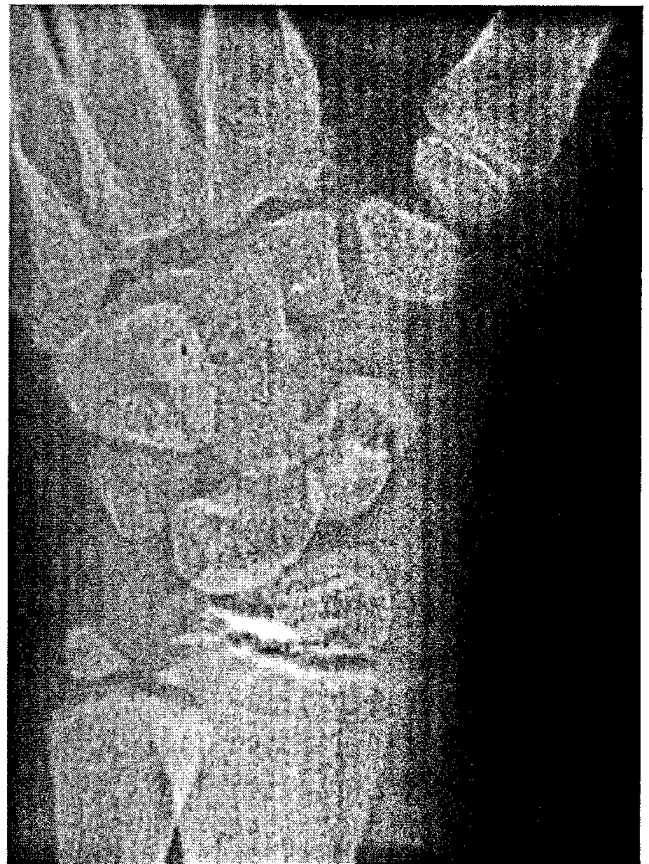
Incorrectly healed Monteggia lesion in childhood and adolescence

T. Slongo · F.F. Fernandez

323 Frakturversorgung beim Polytrauma im Kindesalter

Fracture stabilization in polytraumatized children

P.C. Strohm · P.P. Schmittbecher



Diagnose einer Skaphoidnonunion 6 Monate nach dem Unfall

► Seite 285

■ Originalien Originals

333 Frühere Erstmobilisation durch minimalinvasive Implantation zementierter Hüfthemiprothesen

Earlier postoperative mobilization with minimally invasive hip hemiarthroplasty

B. Preininger · M. Jesacher · E. Fabsits · T. Winkler

340 Praktikum im Rettungsdienst mit Anleitung durch Rettungsassistenten. Curriculare Lehrveranstaltung im Querschnittsbereich Notfallmedizin

Mandatory elective course in emergency medicine with instructions

by paramedics improves practical training in undergraduate medical education

F. Walcher · M. Rüsseler · F. Nürnberger · C. Byhahn · M. Stier · J. Mrosek · M. Weinlich ·

R. Breitkreutz · F. Heringer · I. Marzi

345 Patellaluxation

Patella dislocation

S. Oestern · D. Varoga · S. Lippross · M. Kaschwich · J. Finn · B. Buddrus · A. Seekamp

359 CME-Fragebogen

Questionnaire

■ **Kasuistiken** Case reports

**360 Pseudarthrose des kindlichen Condylus radialis humeri
mit posttraumatischem Cubitus valgus**

Non-union of pediatric lateral humeral condyle following post-traumatic cubitus valgus

T. Kocak · F. Gebhard · P. Keppler

■ **Kommentare** Comments

**366 Posttraumatische Korrektur nach fehlerheilter kindlicher
Condylus-radialis-Fraktur**

Posttraumatic correction of malunited childhood radial condyle fracture

A.-M. Weinberg

■ **Leserbriefe** Correspondence

368 Der Facharzt für Orthopädie und Unfallchirurgie als „Zehnkämpfer“

M. Oberst

■ **Verschiedenes** Miscellaneous

370 Termine Forthcoming meetings

372 Impressum Imprint