

Atypische Mykobakterien

Atypical mycobacteria

Redaktion: M. Meurer

265 Atypische Mykobakterien

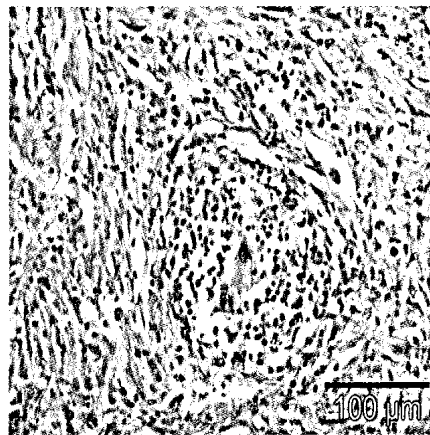
Atypical mycobacteria
M. Meurer

266 Kutane Infektionen durch *Mycobacterium marinum*. Eine Übersicht

Infections due to *Mycobacterium marinum*. A review
P. Nenoff · B.-M. Klapper · P. Mayser · U. Paasch · W. Handrick

272 Infektionen mit nichttuberkulösen Mykobakterien bei HIV-infizierten Patienten

Infections with non-tuberculous mycobacteria in HIV-infected patients
C. Herzmann · S. Esser · C. Lange



Histologie einer granulomatösen Entzündungsreaktion bei kutaner atypischer Mykobakteriose mit Nachweis nicht-verkäsender Granulome.
► Seite 266

■ **Kurzkasuistiken** Case reports

252 56. Düsseldorfer Dermatologenabend

Meeting of the Department of Dermatology, University Hospital of Düsseldorf,
April 13, 2011
D. Bruch-Gerharz · J. Reifenberger

■ **Originalien** Original articles

280 Schmerzreduktion bei Patienten mit chronischem Ulcus cruris durch ein neu entwickeltes Morphingel. Erste Resultate einer klinischen Untersuchung

A new topically applied morphine gel for the pain treatment in patients with chronic leg ulcers. First results of a clinical investigation
L. Huptas · N. Rompoti · S. Herbig · A. Körber · J. Klode · D. Schadendorf · J. Dissemond

■ **Kasuistiken** Case reports

287 Bilaterale periorbitale Metastasen eines Urothelkarzinoms der Harnblase

Bilateral periorbital metastases of transitional cell carcinoma of the bladder
I. Fierlbeck · P. Helmbold

290 Hautnekrose als kutane Manifestation einer heparininduzierten Thrombopenie Typ II?

Dermal necrosis as cutaneous manifestation of heparin-induced thrombocytopenia II?
M. Illes · S. Klaus · J.C. Simon · R. Treudler

■ **CME Weiterbildung · Zertifizierte Fortbildung** Continuing education

297 Seborrhoisches Ekzem
Seborrheic Dermatitis
R. Aschoff · W. Kempter · M. Meurer

307 CME-Fragebogen
Questionnaire

■ **Dermatoskopie – Fall des Monats**

Dermatoscopy – case of the month

293 „Sterbender Nävus“ oder regressives Melanom?
“Dying nevus” or regressing melanoma
I. Zalaudek · P. Donati · C. Catricalà · G. Argenziano

■ **In der Diskussion** Under debate

308 Leitlinien in der Dermatologie. Umsetzung, Möglichkeiten und Grenzen am Beispiel der Leitlinie Management von Handekzemen
Disease management guidelines in dermatology. Implementation, potentials and limitations exemplified by the guidelines for the management of hand eczema
B. Emmert · E. Hallier · M.P. Schön · S. Emmert