

## Biologika, Teil 2

Biologics, part 2

Redaktion: U. Pleyer

**201 Einführung zum Thema: Biologika.**

**Vom „Goldenen Kalb“ zum „Goldstandard“?**

Introduction to the topic: Biologics. From the “golden calf” to a “gold standard”?

U. Pleyer

**204 Ein Januskopf? Wirkungen und Nebenwirkungen der Interferontherapie in der Augenheilkunde**

Janus-faced? Effects and side-effects of interferon therapy in ophthalmology

N. Stübiger · S. Winterhalter · U. Pleyer · D. Doycheva · M. Zierhut · C. Deuter

**213 Uveitistherapie im Kindesalter. Biologika: zu oft – zu spät?**

Therapy for childhood uveitis. Biologics: too often – too late?

F. Mackensen · T. Lutz

**222 Intravitreale Implantate. Wirkstoff- und „Hoffnungsträger“?**

Intravitreal implants. Drug carriers and carriers of hope?

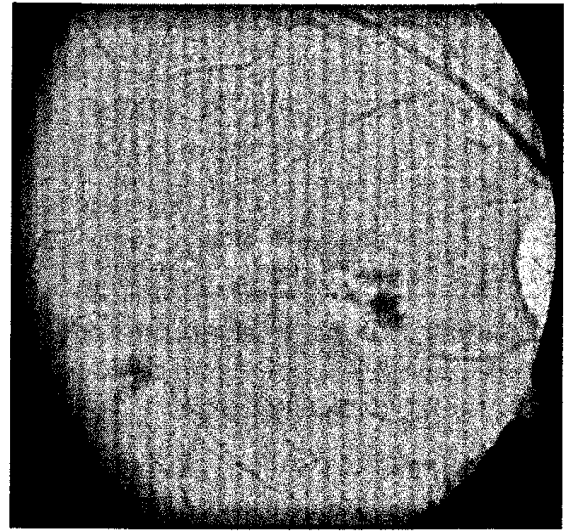
S. Winterhalter · P. Ruokonen · K.H. van der Velden · U. Pleyer · A.M. Jousen

**230 Antiangiogene Therapie am vorderen Augenabschnitt. Wann? Was? Wofür?**

Antiangiogenic therapy at the ocular surface.

When, what and why

F. Bock · B. Regenfuß · C. Cursiefen



**Fundus des rechten Auges mit einer retinalen Vaskulitis bei M. Behçet.**

► Seite 204

## ■ **Originalien** Original papers

**237 Frühzeitige Behandlung mit Ranibizumab (Lucentis®) bei exsudativer AMD. Voraussetzung für einen Erfolg**

Early treatment of exudative age-related macular degeneration with ranibizumab (Lucentis®). The key to success

E. Matthé · D. Sandner

**244 Retinale angiomatöse Proliferationen mit assoziierter Pigmentepithelabhebung. Anti-VEGF-Therapie**

Retinal angiomatous proliferation with associated pigment epithelium detachment. Anti-VEGF therapy

A. Lommatzsch · B. Heimes · M. Gutfleisch · G. Spital · M. Dietzel · D. Pauleikhoff

**252 Astigmatismus nach perforierender Keratoplastik. Vergleich verschiedener Nahttechniken**

Postkeratoplasty astigmatism. Comparison of three suturing techniques

I. Naydis · M. Klemm · A. Hassenstein · G. Richard · T. Katz · S.J. Linke

**283 Okuläres Ischämiesyndrom**

Ocular ischemic syndrome

A. Pielen · B. Junker · L. Goldammer · M. Schumacher · N. Feltgen

**295 CME-Fragebogen**

Questionnaire

■ **Kasuistiken** Case reports

---

**260 Rezidivierender maligner solitärer fibröser Tumor der Orbita**

Recurrent malignant solitary fibrous tumor of the orbit

K. Manousaridis · G. Stropahl · R.F. Guthoff

**265 Vasoproliferative retinale Tumoren**

Vasoproliferative retinal tumours

S. Pfrommer · M. Maier · C. Mayer · A. Erben · V. Engelmann · C.P. Lohmann

■ **Bild und Fall** Photo essay

---

**269 Aderhauttumor bei junger Frau**

Choroidal tumor in a young woman

T. Ristau · B. Kirchhof · S. Liakopoulos

**275 „Eingemauerter“ Bulbus mit Protrusio**

Restricted eyeball with proptosis

M. Witteborn · S. Mennel

■ **Medizin aktuell** Medicine today

---

**278 Leistungsbericht der Deutschen Hornhautbanken 2009**

The 2009 performance report of the German cornea banks

N. Schrage · T. Reinhard · B. Seitz · M. Hermel · D. Böhringer · H. Reinshagen ·  
Sektion Gewebetransplantation und Biotechnologie der Deutschen  
Ophthalmologischen Gesellschaft

■ **Verschiedenes** Miscellaneous

---

**281 Leserbrief** Letters to the editor

**296 Mitteilungen der DOG** Notifications of DOG

**300 Termine** Forthcoming meetings

**304 Impressum** Imprint