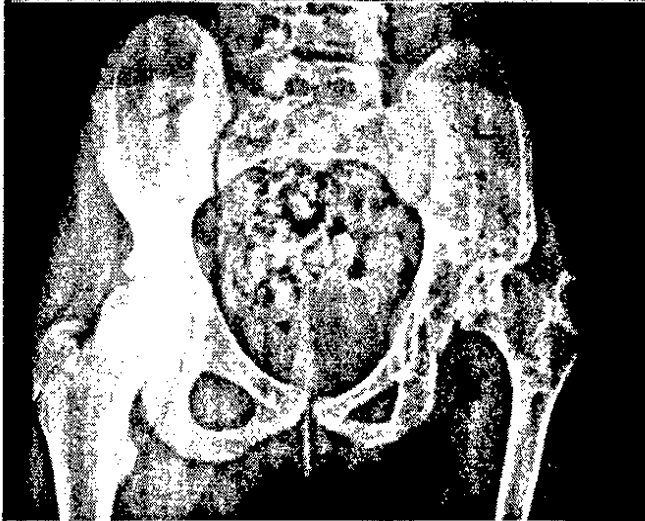


Kein Gelenk ist vor

Arthrose gefeit | S 31

Die Arthrosis deformans – die überwiegend ältere Menschen trifft – zählt zu den häufigsten Erkrankungen in den Industrienationen. Alle Gelenke können betroffen sein. Zunehmende Schmerzen und Bewegungseinschränkungen bedeuten für Betroffene einen Verlust der Lebensqualität. Die Arthrose weist einen stadienhaften Verlauf auf und ist bis heute nicht heilbar. Die in den Anfangsstadien im Vordergrund stehende konservative Therapie kann zur Symptomlinderung führen, im Endstadium ist die operative Versorgung mit einer Endoprothese eine gute Option. Ein umfassendes Update zur Arthrose bietet unser CME-Beitrag!

knacknuss



Wirbelsäulenimplantat trifft Femur | S 14

Eine Op. nach der anderen konnte der kongenitalen Hüftluxation einer 12-Jährigen nicht Herr werden. Bis der kreative Einsatz eines Wirbelsäulenimplantats Erfolg brachte.

Kinderrthopädie

So verschieden sind gutartige Knochentumoren | S 22

Harmlos oder doch aggressiv?
Entscheidende Frage für die Therapie.

Zerebralparese: Das Kind steht im Mittelpunkt | S 23

Die manualmedizinische Behandlung braucht eine vertrauensvolle Grundlage, betont Dr. Wilfrid Coenen.

Schiefhals aufgerichtet | S 23

Funktionierte auch ohne Operation!

journal club

Oberflächenersatz statt Schaftprothese? | S 20

Dislokationsarthropathie des Schultergelenks bei jungen Patienten richtig versorgen.

Keime aus betagten Wirbelsäulen vertreiben | S 21

Bei pyogener Spondylitis konservativ oder chirurgisch vorgehen?

sportmedizin



© [M] danielschoenen / fotolia.com

Knie-Alarm auf der Piste | S 18

Schwere Verletzungen nehmen zu – doch nicht nur der Carving-Ski ist schuld.

Fußballspiel quält Hüfte | S 18

Rechtzeitige Prävention kann den Spielern die Koxarthrose ersparen.

Sport mit operiertem Rücken | S 19

Was ist erlaubt nach Wirbelsäulen-Op.?

» Unser Beirat | Die Experten und ihre Fachgebiete | S 41

Impressum | S 41



Wir freuen uns auf Ihr Feedback. Schreiben Sie uns!
sonja.kempinski@springer.com

» tophema | Von Kindern und bleibendem Schmerz | S 07

Wie PD Dr. Johannes-Peter Haas chronischen muskuloskelettalen Schmerzen bei jungen Patienten auf den Grund geht.

Sudeck-Hände von der Qual befreien | S 10

Die Chirotherapie als wichtiger Behandlungsbaustein half gleich zwei Patienten.

Der Zytopathologe weiß mehr | S 10

Primäre Weichteiltumoren einfach und kostengünstig charakterisieren.

Knieluxation mit dramatischen Folgen | S 11

Dieser Fall zeigt: Besser nicht täuschen lassen von bereits reponiertem Gelenk!

» interview | Stammzellen als verbindendes Element | S 12

Sehnen-Knochen-Ansatzzonen lässt Prof. Dr. Andrea Hoffmann im Labor entstehen.

Ein Sprunggelenk und 40 Knorpelknötchen | S 13

Eine seltene Erkrankung verursachte jahrelange Beschwerden.

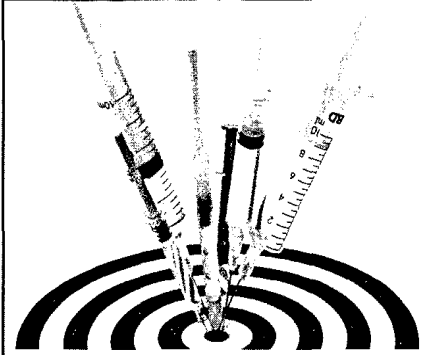Raus mit dem Kalk! | S 17

Welche Maßnahmen fordert die Kalkschultertendinopathie?

» promi-patient | Leonardo da Vincis plötzlicher Tod | S 24

War seine vegetarische Ernährung schuld?

kurz & knapp



© ajf / shutterstock.com

An Pneumokokken-Schutz gedacht? | S 04

Wie häufig die Impfung bei immunsupprimierten Patienten vergessen wird.

Folgenreiche Skoliose | S 05

Betroffene Mädchen sind größer, leichter, dünner – stimmt das?

Halswirbel lieben Motorradhelm | S 06

Einen dicken Pluspunkt in Sachen Kopfschutz liefert eine aktuelle Studie.

praxis & geld

Die Praxis-Software – ein Medizinprodukt? | S 27

Es kommt darauf an, wofür das Programm genutzt wird!

Ärzte im IGeL-Fieber | S 29

Mittlerweile machen die Selbstzahler ein Marktvolumen von 1,5 Mrd. EUR aus.

therapie aktuell

Chronische Schmerzen behandeln | S 38

Systemplastie bei Wirbelkörperfrakturen | S 39

Epidurale Neurostimulation | S 40

Kombinierte Analgesie | S 40