

Kompartmentspaltung untere Extremität

Compartment syndrome of the lower extremity

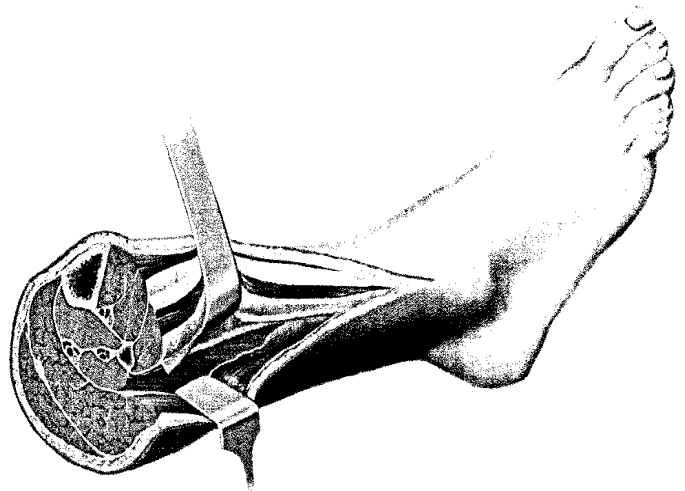
Redaktion: M. Blauth

5 Das akute Kompartmentsyndrom des Unterschenkels

Acute lower leg compartment syndrome
C. Jäger · J. Zeichen

15 Operative Therapie der peripelvinen Morel-Lavallée-Läsion

Operative treatment of the peripelvic Morel-Lavallée lesion
D. Köhler · T. Pohlemann



Zur Normalisierung des Gewebedrucks und Vermeidung einer dauerhaften neuromuskulären Funktionsstörung müssen alle vier Muskellogen entlastet werden ▶ Seite 10

■ **Editorial** Editorial

4 Kontinuität und Erneuerung

Continuity and regeneration
M. Blauth

■ **Operative Techniken** Surgical techniques

21 Primary fracture arthroplasty of the proximal humerus using a new and freely adjustable modular prosthesis combined with compression osteosynthesis of the tuberosities

Gelenkersatz nach primärer Fraktur des proximalen Humerus unter Verwendung einer neuen und frei anpassbaren modularen Prothese in Kombination mit einer (Kabel-) Kompressionsosteosynthese der Tubercula
S. Nijs · F. Reuther · P. Broos

29 Open reconstruction of the anterior glenohumeral capsulolabral structures with tendon allograft in chronic shoulder instability

Offene vordere Kapsel-Band-Rekonstruktion der Schulter mit einem Sehnenallograft bei chronischer Instabilität
S. Braun · M.P. Horan · P.J. Millett

37 Der endoprothetische Ersatz der nichtrekonstruierbaren Speichenkopffraktur mit einer bipolaren Radiuskopfprothese

Replacement of the comminuted radial head fracture by a bipolar radial head prosthesis
M.C. Müller · C. Burger · D.C. Wirtz · O. Weber

■ Operative Techniken Surgical techniques

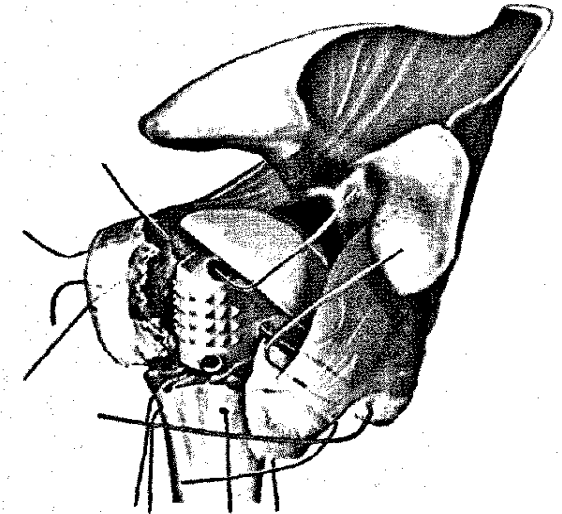
- 46 Eine spezielle Weichteilplastik am Großzehengrundgelenk bei Hallux-valgus-Operationen**
A special soft tissue procedure for treatment of hallux valgus
H. Waizy · C. Stukenborg-Colsman · M. Abbara-Czardybon · J. Emmerich · H. Windhagen · D. Frank
- 52 Die Arthrodesese des Tarsometatarsal-I-Gelenks mit einer plantaren Zuggurtungsosteosynthese**
Fusion of the first tarsometatarsal joint using a plantar tension band osteosynthesis
M. Walther · P. Simons · K. Nass · A. Röser
- 61 Knie-TEP-Revision auf ein halbgekoppeltes Prothesensystem mit der 3-Schritt-Technik**
TKA revision of semiconstraint components using the 3-step technique
R. Hube · G. Matziolis · T. Kalteis · H.O. Mayr

■ Übersichten Review articles

- 70 Röntgen in Unfallchirurgie und Orthopädie. Ein Update über physikalische und biologische Auswirkungen, sinnvolle Anwendung und Strahlenschutz im Operationssaal**
X-ray in trauma and orthopedic surgery. Physical and biological impact, reasonable use, and radiation protection in the operating room
K. Dresing

■ Verschiedenes Miscellaneous

- 80 Vorschau** Preview
- 80 Impressum** Imprint



Nichtrekonstruierbare proximale Humerusfrakturen können mit einer Prothese und einer (Kabel-)Kompressionsosteosynthese der Tubercula versorgt werden ► Seite 27