

## Praxis

---

- 8 **Nachrichten**
- 13 **Finanzmarkt im Aufschwung**  
Aktien lenken den Blick auf sich
- 16 **Honorarreform 2009**  
Orthopäden müssen deutliche  
Einbußen hinnehmen

## IGOST-Mitteilungen


---

- 20 **Schmerzspitzen**  
Das letzte Feudalsystem
- 23 **IGOST-Termine/Der Vorstand stellt sich vor**

## Beilagenhinweis


Dieser Ausgabe der O&R liegen Flyer der IGOST und des Neusser Schmerztags 2011 bei.

Wir bitten um freundliche Beachtung!



### 13 Tipps zur Geldanlage

Die Zinsen für Fest- und Tagesgeld sind immer noch mehr als spärlich. Ganz zu schweigen von den Erträgen des guten alten Sparbuchs. Finanzexperten raten derzeit, wieder mehr Mut zu Aktien aufzubringen.



### 16 Orthopäden sind die Verlierer der Honorarreform

Ein sattes Minus von 3,4% hat die Honorarreform 2009 den Orthopäden beschert. Das ist den Daten zu entnehmen, die die Bundesregierung dem Deutschen Bundestag vorgelegt hat.

## Fortbildung

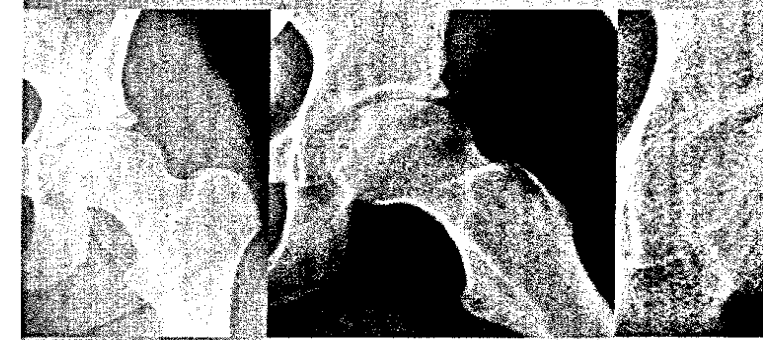
---

- 24 **Literatur kompakt**
- 27 **Operative Versorgung der atraumatischen Femurkopfnekrose**  
Alternativen zum Gelenkersatz  
*M. Jäger, C. Zilkens, R. Krauspe*
- 33 **Diagnostik und Therapie im Überblick**  
Checkliste bei Verletzungen des Handgelenks  
*M. Strassmair*
- 36 **CME: Diagnose per Klinik und Röntgen, Therapie konservativ**  
Akutes Distorsionstrauma des Sprunggelenks  
*P. Bock*
- 39 **CME-Fragebogen**
- 43 **State-of-the-Art der primären chirurgischen Therapie**  
Traumatische Armplexus-Läsionen  
zweizeitig operieren  
*G. Antoniadis*

## Infothek

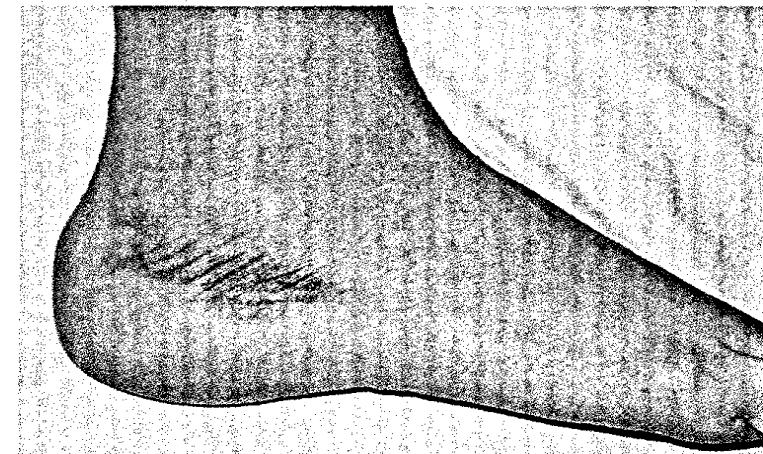
---

- 45 **Prisma: Die Gelenkleiden des Hermann Hesse**  
„Die Gicht! Eine Hure ist sie, eine verdammte Hure!“
- 47 **Medizin & Markt**
- 50 **Der besondere Fall**  
17-Jährigen plagen Rückenschmerzen
- 51 **Impressum/Vorschau**



### 27 Therapieoptionen für nekrotische Femurköpfe

Vor allem in den frühen Stadien der atraumatischen Femurkopfnekrose bei Erwachsenen werden gelenkerhaltende Operationsverfahren empfohlen. Die Vorgehensweise variiert je nach Lokalisation und Ausmaß des Defekts.



### 36 CME: Akutes Distorsionstrauma des Sprunggelenks

Das Distorsionstrauma des oberen Sprunggelenks zählt zu den häufigsten Verletzungen des Bewegungsapparats überhaupt. In unserer CME fassen wir die wichtigsten Aspekte zu Diagnostik und Therapie zusammen.