

## Panorama

---

- 6 **Verrucae seborrhoicae: Kein Krebs trotz onkogener Mutationen ... Wasserlösliches Propolis: Bienenprodukt hilft gegen Aphthen ... Allergische Reaktion: Rote Bäckchen vom Handy ... Erst testen, dann zeugen: Bei HPV-Infektion des Mannes steigt Risiko für Fehlgeburt**
- 7 **Schwermetallhaltiges Make-up: Zuviel Blei im Samurai ... Überfällige Entscheidung: EU verbietet BPA aus Babyfläschchen ... Bilddokumente hautnah: Hyperpigmentierung bei Adipositas permagna**

## Fortbildung

---

- 8 **Virusinfekt, (Pseudo-)Allergie oder Autoimmunerkrankung?  
Nesselsucht: Gehen Sie der Ursache auf den Grund**  
*Johannes Ring, Sabine G. Plötz*
- 14 **Prophylaxe und Therapie der oralen Mukositis in der Onkologie  
Was ist wirklich wirksam?**  
*Wolfgang Dörr, Elke Dörr, Julia Haagen, Jörg T. Hartmann, Dorothea Riesenbeck, Margret Schmidt, Knut A. Grötz*
- 21 **CME: Warzen und Mollusken im Kindesalter  
Therapieerfolge mäßig, Rezidivraten hoch**  
*Christina Schnopp*
- 28 **CME: Fragebogen**


## Diagnostik im Bild

---

- 30 **Auf einen Blick  
Zentrofaziale entzündliche papulöse Hauttumore**  
*Hans Schulz*

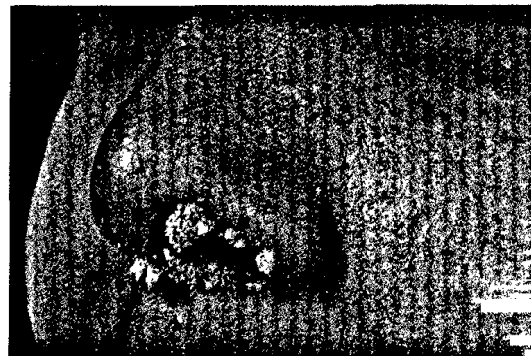## 10 Chronische Urtikaria

Das Vorgehen bei einer chronischen Urtikaria ist oft frustrierend. Unsere Autoren schildern ein 3-Stufen-Programm, das für diagnostische Sicherheit sorgt.



## 14 Mukositis

Die orale Mukositis infolge onkologischer Behandlungen beeinträchtigt die Lebensqualität der Patienten und gefährdet den Therapieerfolg. Durch geeignete Maßnahmen können die Manifestation und vor allem ihre Auswirkungen auf den Patienten reduziert werden.



## 21 Warzen und Mollusken

Nicht nur die Art der Veränderung, sondern auch die Lokalisation spielen bei Diagnostik und Therapie von Warzen und Dellwarzen eine Rolle. Bei der Behandlung gibt es eine Vielzahl von Optionen.

## Rubriken

- 45 Termine
- 52 Pharma News
- 55 Impressum/  
letzte Meldung

## Journal Club

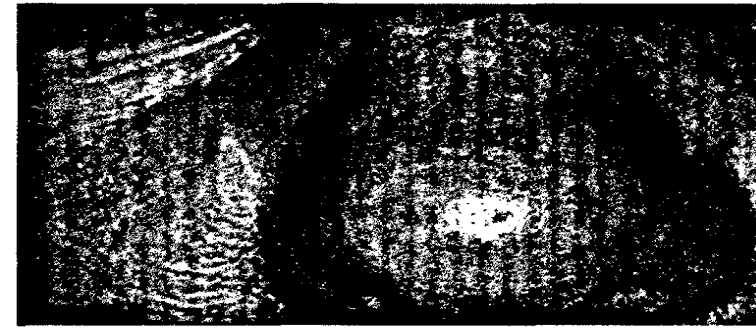
---

- 39 Hand rot-weiß ... HPV: Gründe für die Spontanabheilung
- 40 Ist Staphylococcus epidermidis in die Rosazea-Pathogenese involviert? ... Erhöhtes Schlaganfallrisiko bei Zoster ophthalmicus ... Malignes Melanom: Länger überleben dank Anti-CTLA-4-Antikörper
- 42 HPV-Impfung: hohe Effektivität nach vier Jahren ... Wie hoch ist die diagnostische Sicherheit der Tele-dermatoskopie?
- 44 Testosteronmangel: Substitution ist kein Jungbrunnen ... Hält die autologe Zelltransplantation bei Hypopigmentierung, was sie verspricht?

## Praxismanagement

---

- 46 Honorarreform: Positive Resultate für die Hautärzte  
Gedämpftes Zähneknirschen ...
- 48 Wie sichern Ärzte ihre Praxis-IT ab?
- 48 Vermögensanlage als Altersvorsorge  
Zuerst Risikoschutz, dann breite Streuung




### 40 Rosazea durch S. epidermidis?

Bis heute sind Ätiologie und genaue Pathogenese der Rosazea ein Rätsel. Ob möglicherweise Bakterien – speziell Staphylococcus epidermidis – als Kofaktor eine Rolle spielen, wollte ein australisches Dermatologenteam klären.

### 44 Testosteronmangel

Zwei gleichzeitig erschienene Publikationen belegen einmal mehr den Lehrsatz: Die Substitution eines Mangels macht nur Sinn, wenn positive Wirkungen zuverlässig belegt sind.



### 46 Gedämpftes Zähneknirschen?

Sicherlich variiert die Situation in Abhängigkeit vom Ort der Kassenzulassung und entsprechend ist für die Kollegen das aktuelle Zahlenmaterial teils nur schwer zu ertragen, aber: Die Fachgruppe der Hautärzte hat in der Honorarreform recht gut abgeschnitten.