

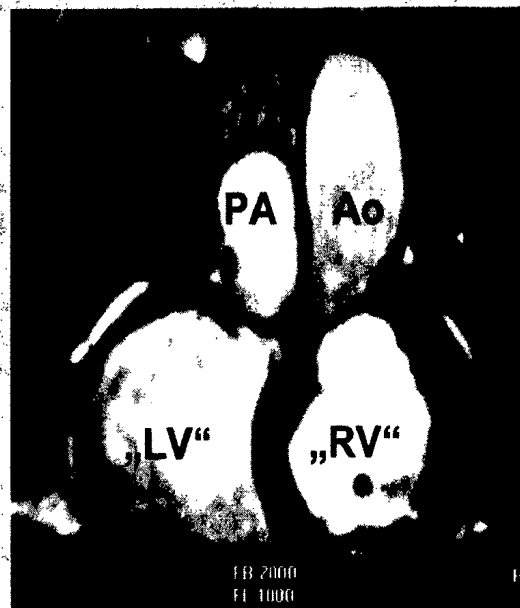
Angeborene Herzfehler Congenital heart defects

Redaktion: D. Theisen · M.F. Reiser

- 9 Einführung zum Thema:
MRT und CT bei angeborenen Herzfehlern**
Introduction to the topic:
MRI and CT for congenital heart defects
D. Theisen · M.F. Reiser
- 10 Moderne Therapieverfahren
bei angeborenen Herzfehlern**
Modern therapy of congenital heart defects
R.D. Dalla Pozza · D. Theisen · H. Netz
- 15 Prä- und Postoperative Bildgebung bei
Patienten mit Transposition der großen Gefäße**
Preoperative and postoperative imaging
in patients with transposition of the great arteries
M. Gutberlet · J. Hoffmann · E. Künzel · A. Fleischer ·
S. Sarikouch · P. Beerbaum · L. Lehmkühl · C. Andres · P. Lurz ·
M. Kostelka · H. Abdul-Khaliq · I. Dähnert · M. Grothoff
- 23 MRT zur Therapiekontrolle
bei Patienten mit Aortenisthmusstenose**
MRI for therapy control in patients
with aortic isthmus stenosis
B.J. Wintersperger · D. Theisen · M.F. Reiser
- 31 MRT zur Therapieplanung
bei Patienten mit Vorhofseptumdefekt**
MRI for therapy planning in patients
with atrial septum defects
A. Huber · M. Prompona · R. Kozlik-Feldmann · O. Mühling ·
E. Rummeny · M. Reiser · D. Theisen

- 38 Die Computertomographie bei der Bildgebung
von Kindern mit kongenitalen Herzvitien**
Computed tomography for imaging
of pediatric congenital heart disease
N. Glaser-Gallion · B. Stinn · H. Alkadhi · M. Lell · H.W. Goo ·
J.-F. Paul · S. Wildermuth · S. Leschka
- 44 MRT zur Therapiekontrolle bei Patienten
mit Fallot-Tetralogie**
MRI for therapy control in patients with tetralogy of Fallot
D. Theisen · R.D. Dalla Pozza · E. Malec · M.F. Reiser

▶ **Zusatzmaterial online**



Typische "Side-by-side-Stellung" von Aorta und Pulmonalarterie bei einem Patienten mit L-TGA ▶ Seite 15

■ **Editorial** Editorial

- 5 Eine neue, alte Rubrik in „Der Radiologe“**
A new, old rubric in "Der Radiologe"
G. van Kaick · M.F. Reiser

■ **Journal Club** Journal Club

- 6 Isolierte direkte MR-Arthrographie in ABER-Position
oder konventionelle MR-Arthrographie zur Identifizierung
von Partialrupturen der Supraspinatussehne**
Isolated direct MR arthrography in ABER position or conventional MR arthrography
for identification of partial ruptures of the supraspinatus tendon
S.M. Kirchhoff
- 8 CT-Screening von Ovarialkarzinomen sinnvoll?
Studie: Durchführung gut, Erkenntnisse weniger**
Is CT screening for ovarian cancer meaningful? Study: procedure good, findings less so
A. Neumann

■ CME Weiterbildung · Zertifizierte Fortbildung Continuing education

- 65 Das ABC der medizinischen Statistik.
Klinische Studien lesen und verstehen**
The ABC's of medical statistics. Reading and understanding clinical trials
J. Labenz · C.U. Kunz

- 76 CME-Fragebogen**
Questionnaire

■ Quiz Quiz

- 52 Der Reanimationspflichtige Patient auf dem CT-Patiententisch**
Resuscitation of a patient in the computed tomography unit
J. Schelhorn · C. Dannenberg · J.P. Heyne

■ Aktuelles Current topic

- 56 Die Vorherrschaft des Sehens in der medizinischen Diagnostik**
The supremacy of vision in medical diagnostics
B. Dietl

■ Originalien Original papers

- 59 Prävalenz und klinische Bedeutung inzidenteller Herzbefunde
im nicht EKG-getriggerten Thorax-CT**
Prevalence and clinical significance of incidental cardiac findings
in non-ECG-gated chest CT scans
M. Quentin · P. Kröpil · S. Steiner · R.S. Lanzman · D. Blondin · F. Miese · G. Choy ·
S. Abbara · A. Scherer

■ Mitteilungen des BDR News from the BDR

- 77 Mitteilungen des Berufsverbandes der Deutschen Radiologen**
News from the BDR

■ Verschiedenes Miscellaneous

- 85 Termine** Forthcoming meetings
88 Impressum Imprint