

Editorial

Johannes Ring

**Atopisches Ekzem: Syndrom oder Entität?**

1

Journal-Club

7

Übersichtsarbeiten

Helmut Jonuleit, Andrea Tuettenberg, Kerstin Steinbrink

**Forschen für die Praxis: Regulatorische T-Zellen –  
Therapeutische Zielzellen?**

Research in practice: Regulatory T cells – targets  
for therapeutic approaches?

8

Silvia Pugliarello, Alessandra Cozzi, Paolo Gisondi, Giampiero Girolomoni

**Phänotypen der atopischen Dermatitis**

Phenotypes of atopic dermatitis

12

Elizabeth Lazaridou, Christina Giannopoulou, Christina Fotiadou,  
Eustratios Vakirlis, Anastasia Trigoni, Demetris Ioannides

**Die mögliche Bedeutung von Mikroorganismen für  
die Entstehung der Rosazea**

The potential role of microorganisms in the development of rosacea

21

Originalarbeiten

Michael Marker, Kurt Derfler, Babak Monshi, Klemens Rappersberger

**Erfolgreiche Immunapherese bullöser Autoimmunerkrankungen:  
Pemphigus vulgaris und Pemphigoid gestationis**

Successful immunoapheresis of bullous autoimmune diseases:  
pemphigus vulgaris and pemphigoid gestationis

27

Stefan Rapprich, Anne Dingler, Maurizio Podda

**Liposuktion ist eine wirksame Therapie beim Lipödem –  
Ergebnisse einer Untersuchung mit 25 Patientinnen**

Liposuction is an effective treatment for lipedema – results of a study  
with 25 patients

33

Heike Voß, Peter Elsner, Manigé Fartasch, Arno Köllner, Gerhard Richter,  
Axel Rothe, Ingo Schindera, Hans Joachim Schwanitz, Christoph Skudlik,  
Alois Stary, Wolfgang Wehrmann, Margitta Worm, Swen Malte John

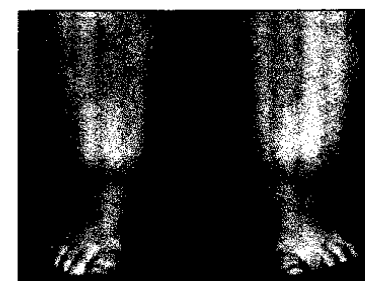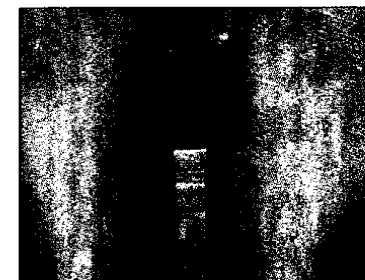
**10 Jahre Qualitätssicherung im Hautarztverfahren.**


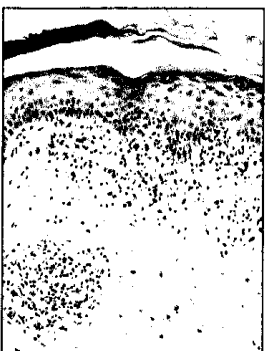
**Clearingstelle der ABD Teil II: 2003–2009**

10 years quality assurance of the dermatologist's procedure.

ABD review board part II: 2003–2009

42



Fallberichte		
Katharina Denk, Katharina Flux		
<b>Blaschkitis beim Kind – doch eine eigene Entität?</b>		48
Blaschkitis in children – a new entity?		
Spyridon Gkalpakiotis, Petr Arenberger, Josef Sach, Monika Arenbergerova		
<b>Kopfhautulzeration bei temporalen Arteriitis und Erblindung</b>		50
Temporal arteritis with scalp ulceration and blindness		
Clinical Letters		
Robin Dominik Ruger, Jan-Christoph Simon, Regina Treudler		
<b>Subakut-kutaner Lupus erythematosus induziert durch Simvastatin</b>		54
Subacute-cutaneous lupus erythematosus induced by Simvastatin		
Akademie		
<i>Facharztwissen</i>		
Johannes Wohlrab, Stefan Schanz, Jens Ulrich		
<b>Iloprost in der Dermatologie</b>		56
Iloprost in dermatology		
<i>Diagnosequiz</i>		
Stephan Rietz, Thomas Mohler, Wolfgang Brauninger, Kerstin Steinbrink		
<b>Erythematose anulare Plaques und nodulare Infiltrate bei einem 50-jahrigen Patienten mit rheumatoider Arthritis</b>		67
Erythematous plaques and nodules in a 50-year old patient with rheumatoid arthritis		
Leitlinien		
Gottfried Wozel, Eberhard Klein, Ulrich Mrowietz, Kristian Reich, Michael Sebastian, Volker Streit		
<b>Psoriasis des behaarten Kopfes</b>		70
Scalp psoriasis		
Forum		
<i>Laudationes</i>		75
<i>Tagungsberichte</i>		76
<i>Buchbesprechungen</i>		79
<i>Arbeitsgemeinschaft Dermatologische Onkologie (ADO)</i>		81
Kongresskalender		82
Hinweise fur Autoren		85