

■ **Leitthema** Main topic · Review articles

Aortendissektion

Aortic dissection

551 Aortendissektion

Aortic dissection
E.S. Debus

552 Aortendissektion Typ B. Definition, Pathogenese und Epidemiologie

Aortic dissection type B. Definition, pathogenesis, and epidemiology
H.-H. Eckstein · E. Knipfer · S. Ockert

557 Therapie und Versorgung akuter Dissektionen vom Typ Stanford B

Treatment and management of acute aortic Stanford type B dissections
M.D. Forrester · M.D. Dake

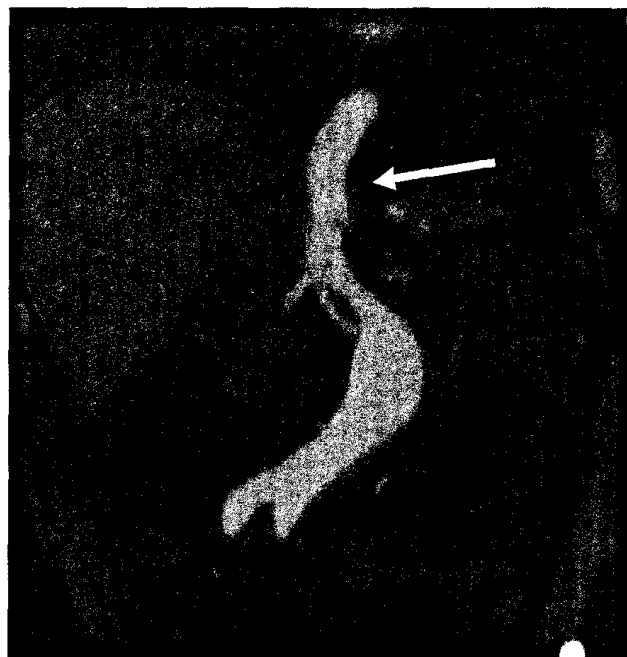
► **Englische Version online**

570 Diagnostik und Therapie der Aortendissektion

Diagnosis and treatment of aortic dissection
H. Ince · I. Akin · S. Kische · C.M. Bünger · T.C. Rehders · C.A. Nienaber

578 Die isolierte abdominelle Aortendissektion (IAAD) – eine seltene Entität mit Besonderheiten

Isolated abdominal aortic dissection (IAAD) – a rare entity with own characteristics
S.W. Carpenter · E.S. Debus · J. Yang · S. Wipper · A. Larena-Avellaneda · T. Kölbel



CT-Angiographie mit multiplanarer Rekonstruktion eines Patienten mit isolierter abdomineller Aortendissektion (IAAD) ► Seite 578

■ **Editorial** Editorial

549 G-BA verabschiedet Richtlinie zu Übertragung ärztlicher Aufgaben an Pflegefachpersonen

The Federal Joint Committee ratifies guidelines for the delegation of medical duties to qualified nursing personnel
E.S. Debus

■ **Übersichten** Review articles

584 Endovaskuläre Therapie infrarenaler Aortenaneurysmen. Verändert die endovaskuläre Therapie die Indikationsstellung zugunsten kleinerer Durchmesser?

Endovascular repair of infrarenal aortic aneurysms. Does treatment change the indications in favor of smaller diameters?
P. Geisbüsch · B.T. Katzen · D. Böckler

603 Schlaganfallbehandlung 2011. Neue therapeutische Optionen

Stroke treatment in 2011 · Update on new therapeutic options
H.J. Audebert

613 CME-Fragebogen

Questionnaire

■ **Originalien** Original articles

590 Arterielle Gefäßvariationen am Unterschenkel und Fuß. Anatomische Voraussetzungen für pedale und krurale Bypassoperationen

Variations of the arteries of the lower leg and foot. Anatomical preconditions for pedal and crural bypass operations
A. Wacker · P. Dahl · D. Scheinert · C. Feja · S. Löffler

■ **Der interessante Fall** The interesting case

595 Erfolgreiche Ausschaltung eines entzündlichen Aortenulkus (PAU) im Abschnitt IV der Aorta durch Chimney-Graft (CG)

Successful repair of an inflammatory aortic ulcer in section IV of the aorta by chimney graft
A. Al-Nakkash · C. Rilke · T. Kittner · F. Zimmermann

■ **Fragen aus der Praxis** Questions from clinical practice

598 Diagnostische Angiographien bei Patienten mit chronischer Niereninsuffizienz

Diagnostic angiographies in patients with chronic kidney insufficiency
H. Alfke · J.C. Galle · B. Schorn

■ **Mitteilungen** Notifications

614 Mitteilungen der Österreichischen Gesellschaft für Gefäßchirurgie

Notifications from the Austrian Association for Vascular Surgery

■ **Verschiedenes** Miscellaneous

616 Impressum Impressum

602 Termine Forthcoming meetings