

HPV-bedingte Veränderungen des weiblichen Genitaltrakts

HPV-related changes of the female genital tract

Redaktion: D. Schmidt

449 Editorial: HPV-bedingte Erkrankungen des weiblichen Genitaltrakts

HPV-induced diseases of the female genital tract
D. Schmidt

451 HPV-assoziiertes Karzinom des weiblichen Genitaltrakts. Molekulare Mechanismen der Entstehung

HPV-associated carcinomas of the female genital tract.
Molecular mechanisms of development
M. Reuschenbach · S. Vinokurova · M. von Knebel Doeberitz

461 Molekulare Diagnostik der HPV-Infektion

Molecular diagnosis of HPV infections
N. Wentzensen

467 HPV-assoziierte Veränderungen an Vulva und Vagina. Morphologie und Molekularpathologie

HPV-associated alterations of the vulva and vagina.
Morphology and molecular pathology
L.-C. Horn · K. Klostermann · S. Hautmann · A.K. Höhn ·
M.W. Beckmann · G. Mehlhorn

476 Computerassistierte Diagnostik in der Zervixzytologie

Computer-assisted diagnostics in cervical cytology
H. Ikenberg

484 Präkanzeröse Veränderungen der Zervix. Biomarker in der zytologischen Diagnostik

Precancerous lesions of the cervix. Biomarkers in cytological diagnosis
D. Schmidt

491 Korrelation zytologischer und histologischer Befunde an der Cervix uteri

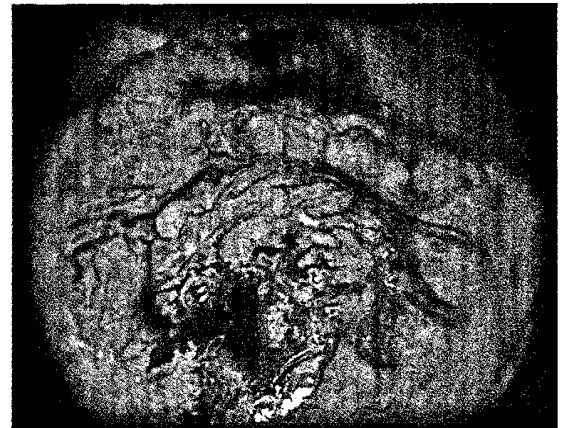
Correlation of cervical cytology and histology
K. Marquardt

497 Kolposkopie zur Früherkennung des Zervixkarzinoms

Colposcopy in the diagnosis of early cervical cancer
W. Kühn

505 Diagnose und Differenzialdiagnose des zervikalen Adenokarzinoms

Diagnosis and differential diagnosis of cervical adenocarcinoma
T. Löning · L. Riethdorf · M. Köbel



Atypische Gefäße bei einem invasiven Adenokarzinom der Zervix ▶ Seite 497

■ **Fallberichte** Case reports

514 Erfolgreiche Methotrexattherapie bei Tubargravidität

Successful methotrexate therapy of tubal pregnancy
U. Güth · G. Sartorius · E.C. Obermann

517 Ektomesenchymaler chondromyxoider Tumor des vorderen Zungenabschnitts

Ectomesenchymal chondromyxoid tumor of the anterior tongue
S. Muenst · J. Jakscha · G. Jundt · K. Glatz

521 Rektale Magenschleimhautheterotopie. Ein Fallbericht in Zusammenschau mit der Literatur

Heterotopic gastric mucosa of the rectum. Case report with literature review
H. Reis · J. Kerker · A. Schaefer · T. Budde · K.W. Schmid · K.A. Metz

■ **Verschiedenes** Miscellaneous

525 Abstracts Abstracts

545 Termine Forthcoming meetings

548 Vorschau/Impressum Preview/Imprint