

Prostatakarzinom Prostate cancer

Redaktion: T. Helbich · M. Reiser · C.J. Herold · S. Delorme

**921 Einführung zum Thema:
Was gibt es Neues in der Prostatabildgebung?**

Introduction to the topic: What is new in prostate imaging?

T. Helbich · M. Reiser · C.J. Herold · S. Delorme

922 Epidemiologie des Prostatakarzinoms

Epidemiology of prostate cancer

N. Becker

**930 Diagnostik und Therapie
des lokalisierten Prostatakarzinoms.
Eine problemorientierte Darstellung**

Diagnostics and therapy of localized prostate cancer.

A problem-oriented account

C. Weber

**938 Neue Ultraschalltechnologien
für die Diagnostik des Prostatakarzinoms**

New ultrasound technologies
for the diagnostics of prostate cancer

T. de Zordo · M. Ladurner · W. Horninger · S.W. Heijmink ·
W. Jaschke · F. Aigner · F. Frauscher

**947 Stellenwert der multiparametrischen MRT
beim Prostatakarzinom**

Importance of multiparametric
magnetic resonance tomography for prostate cancer

B.J. Fueger · T.H. Helbich · M. Scherthaner · Š. Zbyň ·
H.-G. Linhart · A. Stiglbauer · A. Doan · K. Pinker · G. Heinz ·
A.R. Padhani · P. Brader

955 Strahlentherapie des Prostatakarzinoms

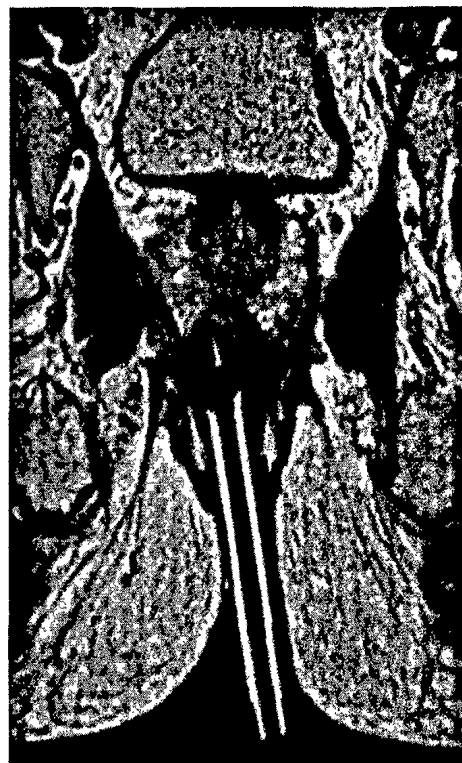
Radiotherapy of prostate cancer

S. Krause · K. Herfarth

**962 MRT-gezielte interventionelle Verfahren
zur Abklärung des Prostatakarzinoms**

Magnetic resonance tomography-guided interventional
procedure for diagnosis of prostate cancer

M. Scherthaner · T.H. Helbich · B.J. Fueger · M. Margreiter ·
M. Memarsadeghi · A. Stiglbauer · H.-G. Linhart · A. Doan ·
K. Pinker · P. Brader



MRT-gezielte Prostatabiopsie mit kontrastmittelgefüllter
Nadelführung. ► Seite 962

■ **Journal Club** Journal Club

**917 So wenig wie möglich und am besten nativ!
Non-enhanced MRA zur Diagnostik der Nierenarterienstenose
bei chronischer Niereninsuffizienz**

As little as possible and native is best! Non-enhanced magnetic resonance
angiography for diagnostics of renal artery stenosis in chronic renal failure
M. Simon · J. Hägele

**919 Alter Mann mit neuem Hut. Nutzt die Tomosynthesetechnik
auch der Detektion von Rheumaerosionen?**

Old man with a new hat

Does the tomosynthesis technique also benefit detection of rheumatic erosions?
A. Neumann · R.L. Duschka

■ **CME Weiterbildung · Zertifizierte Fortbildung** Continuing education

979 CT-gesteuerte Punktionen und Drainagen

CT-guided biopsies and drainage
I. Scheppers · D. Wollschläger

989 CME-Fragebogen

Questionnaire

■ **Originalien** Original papers

969 Fallbasiertes interaktives „PACS-learning“. Vorstellung eines neuen studentischen Lehrkonzepts für die Radiologie

Case-based interactive PACS learning.
Introduction of a new concept for radiological education of students
A. Scherer · P. Kröpil · P. Heusch · C. Buchbender · P. Sewerin · D. Blondin · R.S. Lanzman ·
F. Miese · B. Ostendorf · E. Bölke · U. Mödder · G. Antoch

■ **Mitteilungen des BDR** News from the BDR

991 Mitteilungen des Berufsverbandes der Deutschen Radiologen

News from the BDR

■ **Verschiedenes** Miscellaneous

1005 Termine Forthcoming meetings

1008 Impressum Imprint