

Konservative und chirurgische Therapie bei Verletzungen des Auges

Conservative and surgical therapy for injuries of the eye

Redaktion: H.G. Struck · N.F. Schrage

909 Einführung zum Thema: Konservative und chirurgische Therapie bei Verätzungen und Verbrennungen des Auges

Introduction to the topic: Conservative and surgical therapy for chemical and thermal eye burns
H.G. Struck · N.F. Schrage

910 Augenirritation und Augenverätzung. Experimentelle und klinische Übersicht

Eye irritation and chemical eye burns. Review of experimental and clinical studies
A.K. Cordes · M. Frenzt · N.F. Schrage

916 Empfehlungen zur Akutbehandlung von Verätzungen und Verbrennungen der Augen und Lider

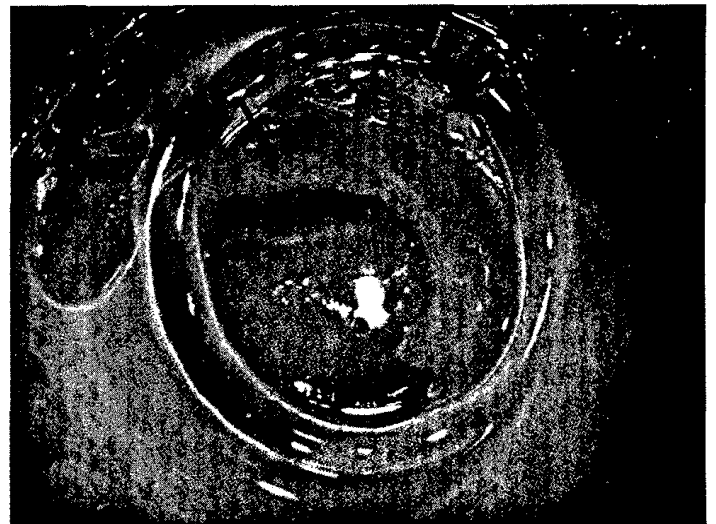
Recommendations for acute treatment for chemical and thermal burns of eyes and lids
N.F. Schrage · H.G. Struck · M. Gerard

921 Verätzungen und Verbrennungen des Auges. Konservative und chirurgische Optionen einer stadiengerechten Therapie

Chemical and thermal eye burns. Conservative and surgical options of a stage-dependent therapy
H.G. Struck · N.F. Schrage

929 Komplikationen in der Spätphase nach Augenverätzung. Operative Therapiestrategien bei Folgeschäden an der Augenoberfläche

Late complications after chemical burns of the ocular surface. Surgical strategies for ocular surface reconstruction
B. Bachmann · C. Cursiefen



Zustand nach Excision der Nekrosen und Tenonplastik bei Säureverätzung Stadium III-IV. ► Seite 921

■ **Originalien** Original papers

939 Messung der glaukomspezifischen Funktionsfähigkeit mit dem GQL-15 und Korrelation mit Funktionsparametern des Sehens

Measurement of glaucoma-specific functionality with the GQL-15 and correlation with parameters of visual function
C. Hirneiß · M. Vogel · A. Kampik · A.S. Neubauer · M. Kernt

947 Erfahrungen mit „half-dose“ photodynamischer Therapie mittels Verteporfin bei Chorioretinopathia centralis serosa

Experiences with chronic central serous chorioretinopathy treated with half-dose photodynamic therapy and verteporfin
M. Töteberg-Harms · M. Kurz-Levin · J. Fleischhauer · R. Windisch

952 Einfluss verschiedener multifokaler Intraokularlinsenkonzepte auf den Streulichtparameter

Influence of different multifocal intraocular lens concepts on retinal stray light parameters
A. Ehmer · T.M. Rabsilber · A. Mannsfeld · M.J. Sanchez · M.P. Holzer · G.U. Auffarth

957 Stereometrische Parameter der Papillentopographie

Stereometric parameters of the optic disc
K. Januschowski · G. Blumenstock · C.E. Rayford II · K.-U. Bartz-Schmidt · U. Schiefer · F. Ziemssen

981 Augenveränderungen bei hämatologischen Erkrankungen

Ocular findings in hematological diseases

G.E. Lang · S.J. Lang

994 CME-Fragebogen

Questionnaire

■ **Kasuistiken** Case reports

963 Salzmann'sche noduläre Degeneration 20 Jahre nach perforierender Keratoplastik bei Keratokonus

Salzmann's nodular degeneration on a corneal graft 20 years after penetrating keratoplasty for keratoconus

Z. Gatzioufas · T. Hager · M. El-Husseiny · N. Kozeis · B. Seitz

966 *Paecilomyces-lilacinus*-Keratitis

Paecilomyces lilacinus keratitis

A.-K. B. Maier · A. Reichenbach · P. Rieck

969 Diffuses anteriores Retinoblastom

Diffuse anterior retinoblastoma

M.C. Herwig · G.B. Hubbard · J.R. Wells · H.E. Grossniklaus

■ **Bild und Fall** Photo essay

973 Schwarzer Fleck am Auge

Black spots in the eye

D.A. Märker · W.A. Herrmann · H. Helbig

976 Linsentrübung bei einem jungen Patienten

Cataract in a young patient

C. Mayer · S.A. Cordeiro · R. Khoramnia

■ **Verschiedenes** Miscellaneous

979 Erratum Erratum

996 Termine Forthcoming meetings

1000 Impressum Imprint