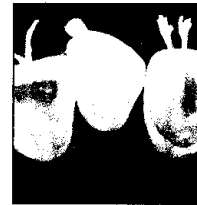


- 527 Dentale Erosion: ACE-Klassifizierung und Therapie des Gebisses im Frontzahnbereich des Oberkiefers



Francesca Vailati  
Urs Christoph Belser

- 541 Identifizierung und Rekonstruktion der Schmelz-Zement-Grenze mit einer kombinierten parodontalen und restaurativen Behandlung der gingivalen Rezession: Eine prospektive klinische Studie



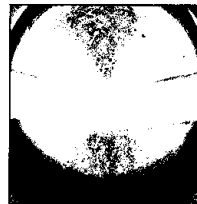
Francesco Cairo  
Giovanni Pini-Prato

- 551 Rekonstruktion im Seitenzahnbereich des atrophierten Unterkiefers mit einem anorganischen bovinen Knochenblock als Inlay-Transplantat: Ein Fallbericht




Pietro Felice  
Adriano Piattelli  
Giovanna Iezzi  
Marco Degidi  
Claudio Marchetti

- 561 Anwendung der Tunneltechnik in Kombination mit einer azellulären dermalen Matrix für die Behandlung von multiplen gingivalen Rezessionen in der ästhetischen Zone



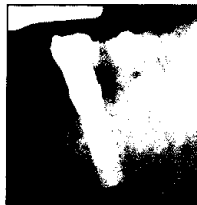Douglas H. Mahn

- 569 Knochenremodeling nach einer Sofortimplantation



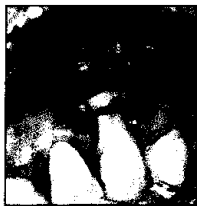Ugo Covani  
Roberto Cornelini  
José Luis Calvo  
Paolo Tonelli  
Antonio Barone

- 577 Untersuchung des periimplantären marginalen Knochenabbaus bei der Verwendung von verschiedenen Abutment-Verbindungen und einer Implantatinsertion auf unterschiedlichem krestalem Niveau



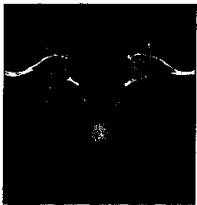
Alexander Veis  
Nikolaos Parissis  
Anastasios Tsirlis  
Chrysa Papadeli  
Georgios Marinis  
Antonios Zogakis

- 587 Progressive Wurzelresorption im Zusammenhang mit der Behandlung einer tiefen gingivalen Rezession: Ein klinischer Fall



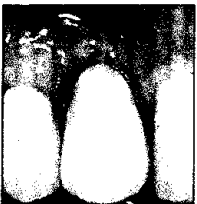Norma Cizza  
Dario Migues

- 595 Computergeführte Implantatinsertion für die Rekonstruktion eines stark atrophierten Oberkiefers: Eine fünfjährige klinische Studie



Stephen Barter

- 607 Sofortige Restauration eines Einzelimplantats, das sofort nach einer Implantatentfernung inseriert wurde: Ein Fallbericht



Ugo Covani  
Simone Marconcini  
Stefano Santini  
Roberto Cornelini  
Antonio Barone