

Aktuelle Dermatologie

August/September 2010 · Seite 287–352 · 36. Jahrgang

8/9 · 2010

Editorial

- 287 Blut, Schweiß und Tränen
Blood, Sweat and Tears
C. Bayerl

Derma-Fokus

- 288 Generalisierte Vitiligo – Neue genetische Risikofaktoren identifiziert
Lupus erythematodes – Abwehrnetze lagern sich in Nieren ab
289 Hautkrebs – Kürzere Wartelisten durch Teledermatoskopie?
Immunologie – Pockenimpfung schützt vor HIV
290 Psoriasis – Steinkohlenteer-Behandlung: Krebsrisiko nicht erhöht
Entwicklung der Hautfarbe – Pigmentierung schützt vor Folsäure-Verlust
291 Ausschreibung – Arnold Rikli-Preis
Forschung – Sauerstoff bremst die Faltenbildung
292 Chronisches Handekzem – Was bringt eine wiederholte Therapie mit Alitretinoin?
Allergologie – Forscher entwickeln allergiearme Erdnüsse
Ausschreibung – ADF/ECARF-Forschungspreis

Übersichten | Reviews

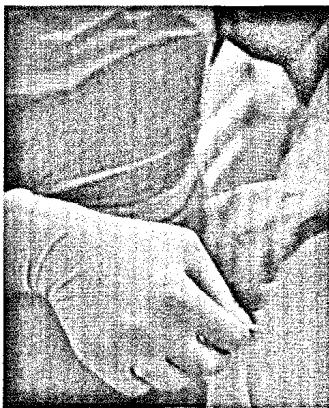- 293 Zur Klinik der amelanotischen malignen Melanome
Clinical Features of Amelanotic Malignant Melanoma
G. Wagner, M. M. Sachse
Kommentiert in „Spotlight“
- 300 Liquid Lifting mit Polymilchsäure (Sculptra®) – eine Substanz zur Faltenbehandlung.
Bewährtes mit neuen Einsatzmöglichkeiten
„Liquid Lifting“ with Poly-L-Lactic Acid (Sculptra®) – A Substance for Wrinkle Treatment.
New Trends and Possibilities
T. Walker

Originalarbeit | Original Article

- 305 Verbesserung der Lebensqualität von Patienten mit Psoriasis unter Therapie mit Adalimumab
Improvement of Quality of Life in Patients with Psoriasis Being Treated with Adalimumab
F. Dörfler, A. Schöberl, U. Amon

Kasuistiken | Case Reports

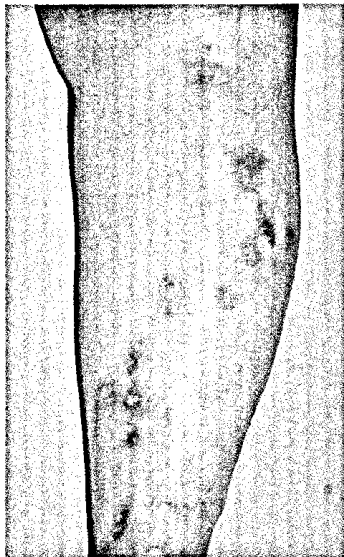
- 309 Acne conglobata infantum – erfolgreiche Behandlung mit Isotretinoin per os
Acne conglobata infantum – Successful Treatment with Oral Isotretinoin
P. Nenoff, K. Wichmann, J. C. Simon
- 313 Intravenöse Low-Dose-Immunglobulintherapie beim Skleromyxödem
Treatment of Scleromyxedema with Low-Dose Intravenous Immunglobulin
N. Mihaljević, P. von den Driesch



Handekzeme können durch das Tragen von Latexhandschuhen entstehen (S. 292).

Aktuelle Dermatologie

August/September 2010 · Seite 287 – 352 · 36. Jahrgang



Necrobiosis lipoidica (S. 320).



- 316 **Kutane Leishmaniose der Alten Welt nach Spaniaufenthalt. Lokalthherapie mit intraläsionalem Glucantime und Paromomycin-Salbe**
Cutaneous Leishmaniasis of the Old World
K. Feise, C. Müllerschön, C. Steigleder, J. Keller
Kommentiert in „Spotlight“

Tagungsbericht | Congress Report

- 320 **Dresdner Dermatologische Demonstration 2010. Zugleich Tagung der Sächsischen Dermatologischen Gesellschaft am 24. April 2010**
Dresden Dermatology Demonstration 2010. Meeting of the Saxonian Society of Dermatology, April 24, 2010
G. Hansel, A. Koch, U. Wollina

Von den Wurzeln unseres Fachs | From the Roots of Dermatology

- 327 **Fritz Th. Callomon (1876 – 1964). Fragmente aus dem Leben eines jüdischen Dermatologen**
Fritz Th. Callomon (1876 – 1964). Fragments out of the Life of a Jewish Dermatologist
K. Holzegel

Fort- und Weiterbildung | Continuing Medical Education

- 335 **Schwere bullöse arzneimittelinduzierte Hautreaktionen**
Severe Bullous Drug-Induced Skin Reactions
M. Mockenhaupt, Y. Liß

Interview | Interview

- 347 **MTX-Behandlung bei Psoriasis – Was muss bedacht werden?**
MTX-Treatment of Psoriasis – What Should be Considered?

Buchbesprechungen 299, 304, 319, 348

-
- 349 **Neue Bücher**

-
- 350 **Veranstaltungen**

-
- 352 **Impressum**