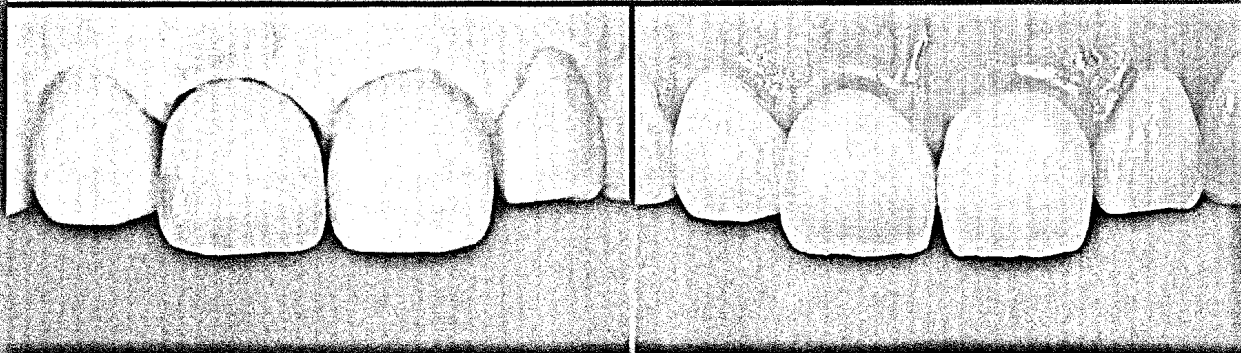


Community



Implantatprothetische Rekonstruktion eines zentralen Inzisivus – eine besondere Herausforderung

Seite 56

Editorial

Zahntechnik oder CAD/CAM? 03
Dr. Florian Beuer

Impressum 06

Aktuell 08

Nachgefragt

Leidenschaft muss spürbar sein 30

Ztm. Haristos Girinis über Zahntechnik
Ohne gehts nicht 34

Ztm. Peter Sälzer über den Dentalguss
Innovation aus Tradition! 36

Torsten Schulte-Tigges über Dreve Dentamid

Produktnews 33, 49

Events

Wind of change 38

39. Jahrestagung der Arbeitsgemeinschaft
Dentale Technologie in Stuttgart

L.A. meets Backnang 42

Vortrag und exklusiver Keramikveneer-Kurs
mit Michel Magne in Backnang

Management

Werden Sie außergewöhnlich! 50

Wie Sie es schaffen können, dass Sie Ihre
Zielgruppe wahrnimmt – Teil 2

Technik

Formel eins-eins 56

Implantatprothetische Rekonstruktion
eines zentralen Inzisivus –
eine besondere Herausforderung
Dr. Michael Fischer und Ztm. Benjamin Votteler

Mut zum Lückenschluss 66

Diastema-Verschluss mit Veneers
aus Feldspatkeramik
Dr. Jorge André Cardoso und
Ztm. Alexandre Fischer

Ästhetik braucht Zeit 76

Ästhetische implantatprothetische
Rekonstruktion eines Oberkieferinzisivus
Javier Pérez

Konzept: Natürlich! 80

Bio-logische Prothetik – BLP
Ztm. Christoph Freihöffer

CAD 4 practice

Zirkon vs. Zahn 88

Die „Steger-Methode“ zur
Messung dentaler Abrasionen

Letzter Schliff für das Labor 92

Wirtschaftlicher arbeiten mit inLab –
ein Erfahrungsbericht von Franz Heinloth
Im Praxistest 96

Innovatives Stack Milling-Verfahren
für Zirkoniumdioxid-Blocks im XXL-Format

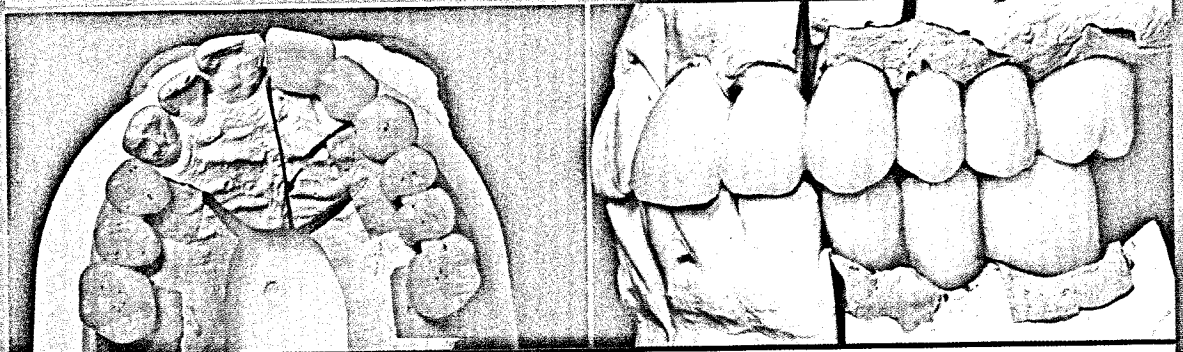
Produktnews/CAD 4 practice 98

Kurse & Kongresse

Fräszentren/ Kleinanzeigen



Competence Fachbeiträge exklusiv für Abonnenten*



CAD/CAM-gestützte Fertigung implantatgetragener Brücken im Ober- und Unterkiefer – Teil 3

Seite 100



CAD 4 practice

Veränderung, die Konstante der Zukunft
CAD/CAM-gestützte Fertigung
implantatgetragener Brücken im
Ober- und Unterkiefer – Teil 3
Ztm. Ralf Bahle

100

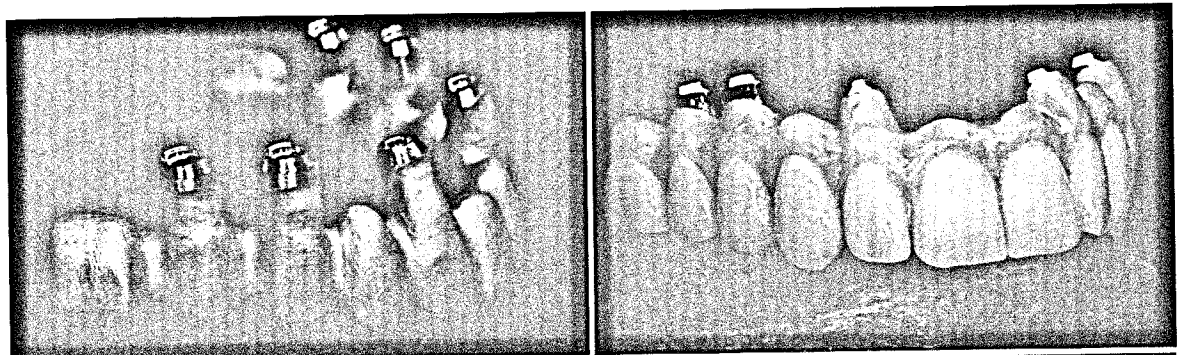
Technik

Vom Scheitel bis zur Sohle
Erfolgreiches Konzept für eine festsitzende
und dennoch erschwingliche Full arch
Implantatarbeit
Ztm. Wolfgang Sommer

110

Erfolgreiches Konzept für eine festsitzende und dennoch erschwingliche Full arch Implantatarbeit

Seite 110



* Sie möchten die auf dieser Seite aufgeführten Fachbeiträge lesen? Dann müssen Sie „dental dialogue“ unter www.teamwork-bookshop.de abonnieren! Der competence-Teil beinhaltet mehr Fachbeiträge und befindet sich nur in der Abonnement-Version