

DMW

Deutsche Medizinische Wochenschrift

Seiten 1707 – 1774 • 135. Jahrgang

36 | 10 9 2010

1709 Zu diesem Heft

Aktuelles – kurz berichtet

1715 Rheumatologie

Welche Therapie bei ANCA-assoziiierter Vaskulitis?

1716 Orthopädie

Glucosamin bei Kreuzschmerzen?

1716 Kurzmitteilungen

– Weniger HIV-Neuinfektionen dank hochaktiver antiretroviraler Therapie

– Aussagekraft der HDL-Werte nach Statin-Behandlung

1717 Pneumologie – Immunologie

Hereditäres Angioödem: Fortschritte in der Therapie

Hinterfragt – nachgehakt

1718 Serie Orphan Diseases (Teil 6)

CAPS – Cryopyrin-assoziiertes periodisches Syndrom

Referiert – kommentiert

1720 Perkutane endoskopische Gastrostomie: Neuer Ansatz für Antibiotikaprophylaxe?

Kommentar: Ein sinnvolles und preiswertes Verfahren!

Kasuistik | Case report

1723 **Titelthema** Neuroendokrine Tumoren des Magens bei einer Patientin mit systemischem Lupus erythematodes

Gastric neuroendocrine tumors in a woman with systemic lupus erythematosus
D. Döcker, U. Marx, B. Braun

1729 **Titelthema** Atlantoaxiale Arthritis mit entzündlichem Nackenschmerz als Erstmanifestation einer seronegativen rheumatoiden Arthritis

Arthritis of the atlanto-axial joint with inflammatory neck pain as a primary manifestation of seronegative rheumatoid arthritis
U. Haeusler, F. Dybowski, T. A. Wittkaemper, K. Kisters, G. Godolias, J. Braun

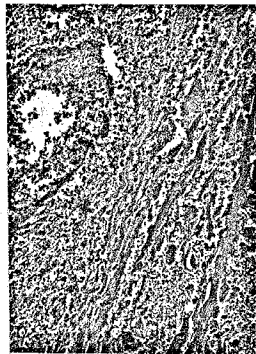1733 Nekrotisierende sarkoidale Granulomatose der Lunge bei einer Patientin mit primärer biliärer Leberzirrhose

Pulmonary necrotizing sarcoid granulomatosis in a patient with primary biliary cirrhosis
D. Frechen, C. Cornelissen, K. Schreiner, J. Jäkel, S. Krüger

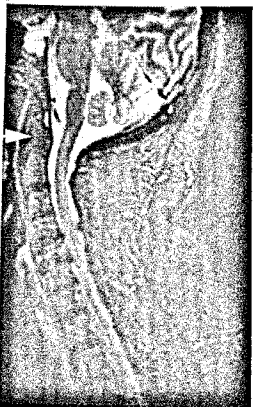Mediquiz

1737 64-jähriger Patient mit Effloreszenzen an Ober- und Unterschenkeln

64-year-old patient with efflorescences at both legs
J. P. Borde, W. B. Offensperger



Nekrotisierende Vaskulitis
(Seite 1715).



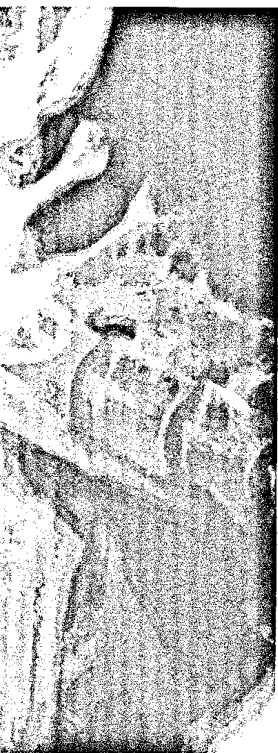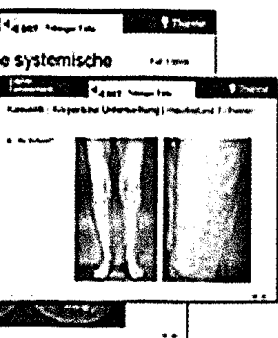
Magnetresonanztomographie
der Halswirbelsäule:
Knochenmarködem des
Atlantoaxialgelenkes
(Seite 1730).

DMW

Deutsche
Medizinische Wochenschrift

36 | 10 · 9 · 2010

Seiten 1707 – 1774 • 135. Jahrgang



DMW Falldatenbank | Case report

- 1741 **Titelthema** Sepsis mit akralen Nekrosen bei einer Patientin mit Sharp-Syndrom – Fall 8/2010
Sepsis with acral necrosis in a patient with Sharp-syndrome – Case 8/2010
G. Silbernagel, M. Schmalzing, R. Riessen, I. Koetter

Kommentar | Commentary

- 1742 Zur aktuellen Debatte über die Senkung des LDL-Cholesterins durch Ezetimib
On the current debate on lowering LDL cholesterol with ezetimibe
E. Erdmann

Originalarbeit | Original article

- 1743 Laparoskopische „Fast-track“-Sigmaresektion bei Divertikulitis in Deutschland
Ergebnisse einer prospektiven Qualitätssicherungsmaßnahme
Laparoscopic „fast-track“ sigmoidectomy for diverticular disease in Germany –
results of a prospective quality assurance program
N. Tsilimparis, O. Haase, P. Wendling, K. Kipfmüller, M. Schmid, R. Engemann, W. Schwenk

Übersicht | Review article

- 1749 Psoriasis als unabhängiger Risikofaktor für die Entwicklung einer koronaren Herzkrankheit
Psoriasis as an independent risk factor for development of coronary artery disease
D. Papo, R. Hein, J. Ring

Kommentar | Commentary

- 1755 „Der Fall Lantus“: Und es bewegt sich doch (nicht?)
„The Lantus Case“: Nevertheless, it does move (or not?)
O. Schöffski

Korrespondenz | Correspondence

- 1757 **Frage aus der Praxis**
Arthralgien im Klimakterium: pathogenetische Zusammenhänge
Arthralgias during menopause: what are the reasons?
R. Bartl

1759 **Mitteilungen der DGIM**

1767 **Forum der Industrie**

1769 **Veranstaltungen**

1770 **Personalien**

1771 **Impressum**

Titelbildvorlage:

Das Röntgenbild der Halswirbelsäule (HWS) in Inklination zeigt degenerative HWS-Veränderungen, keine atlantoaxiale Dislokation (Seite 1730).