


Zentralblatt für Chirurgie

Zeitschrift für Allgemeine, Viszeral- und Gefäßchirurgie

August 2010 · Seiten 285–384 · 135. Band

4 · 2010



Dreikammerbeutel können bei der parenteralen Ernährung zum Einsatz kommen S. 290

- Aktuelle Chirurgie**
- 285 Perioperative Ernährungsmedizin: Nach der OP gleich ein Schnitzel
C. Alte, M. Kemen
- Kurz referiert**
- 292 Chronische Pankreatitis: OP nach Frey: Weniger Schmerzen?
293 Nekrotisierende Pankreatitis: Kleiner Schnitt mit großer Wirkung?
294 Gastrektomie bei Magenkarzinom: Anastomoseninsuffizienzen verkürzen das Gesamtüberleben
295 Weitere wichtige Arbeiten im Überblick
J. Gaedcke
- Rechtliches – Urteile und Hintergründe**
- 296 ... Fortsetzung des Artikels aus Heft 3 / 2010:
Urteil nach fehlerhaften mehrzeitiger Schilddrüsentotalentfernung
A. Thiede, H.-J. Zimmermann
- 298 **Medizin und Markt**

Schwerpunkt Kolorektale Chirurgie

- Editorial**
- 301 Kolorektale Chirurgie auf dem Vormarsch
Colorectal Surgery Marches Onward
K.-W. Jauch
- Übersichten | Reviews**
- 302 ▶ **Titelthema / Freier Online-Zugriff:** Das Optimult-Studienkonzept – Grundlage für selektiven Einsatz neoadjuvanter Radiochemotherapie auf MRT-Basis?
The Optimult Study Concept – Selective Neoadjuvant Chemoradiation Therapy Based on Preoperative MRI?
M. E. Kreis, T. Junginger, C. Rödel, V. Heinemann, N. Konstantin, U. Mansmann, K. W. Jauch
- 307 Individualisierte und differenzierte Therapie von rektovaginalen Fisteln
Individualised and Differentiated Treatment of Rectovaginal Fistula
F. Kröpil, A. Raffel, M. A. Renter, M. Schauer, A. Rehders, C. F. Eisenberger, W. T. Knoefel
- 312 Karzinome des rechten und linken Kolons – verschiedene Tumorentitäten?
Right- and Left-Sided Colonic Cancer – Different Tumour Entities?
F. Benedix, F. Meyer, R. Kube, I. Gastinger, H. Lippert
- 318 ▶ **Titelthema:** Tumorstammzellen und Metastasierung
Tumour Stem Cells and Metastasis
U. F. Wellner, U. T. Hopt, T. Brabletz

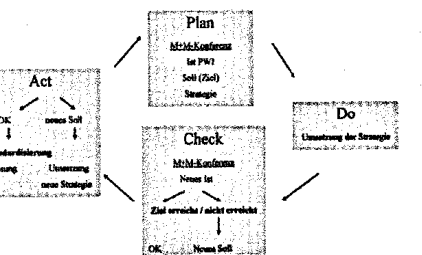


Titelbild: Fotolia, nata_rass

Zentralblatt für Chirurgie

Zeitschrift für Allgemeine, Viszeral- und Gefäßchirurgie

August 2010 · Seiten 285–384 · 135. Band



PDCA-Zyklus zur Verbesserung der Wundinfektionsrate S. 325

Originalarbeiten | Original Papers

- 323 ► **Titelthema: PDCA-Zyklus und Morbiditäts- und Mortalitätskonferenz als Basis der Wundinfektionsreduktion in der Kolorektalchirurgie**
 PDCA Cyclus and Morbidity and Mortality Conference as a Basic Tool for Reduction of Wound Infection in Colorectal Surgery
P. A. Vogel, G. Vassilev, B. Kruse, Y. Cankaja
- 330 Die Mukozele der Appendix – eine inhomogene chirurgische Krankheitsentität
 Mucocele of the Appendix – A Heterogenous Surgical Pathology
M. Kleemann, T. Laubert, M. Krokowski, C. Eckmann, H.-P. Bruch, P. Kujath
- 336 Diagnostik der akuten Appendizitis im Verlauf von 2 Jahrzehnten – Auswirkungen der bildgebenden Verfahren auf präoperative Diagnosesicherung, Kosten und Patientenoutcome
 Diagnosis of Acute Appendicitis over Two Decades – Effects of Increasing Number of Imaging Procedures on Costs, Preoperative Reliability and Patient Outcome
M. Schreiner, M. Spazier, W. Wayand

Kasuistiken | Case Reports

- 340 Fäkothorax
 Faeco thorax
J. Scheele, T. Miksch, H. Heller, P. Sterk
- 342 Isolierte Ileumperforation nach stumpfem Bauchtrauma
 Isolated ileal Perforation after Blunt Abdominal Trauma
A. Ring, E. Stein, J. Stern
- 345 Die Amyloidose des Dünndarms als seltene Differenzialdiagnose eines chronischen Ileus nach Whipple-Operation
 Amyloidosis of the Small Intestine Following Whipple Operation is a Rare Cause of Chronic Ileus and has to be Considered as Differential Diagnosis
M. S. Janot, S. Kersting, A. M. Chromik, A. Tannapfel, W. Uhl
- 350 Zentrale Vaskulitis als seltene extraintestinale Manifestation bei Colitis ulcerosa: Literaturübersicht und aktuelle Fallpräsentation
 Cerebral Vasculitis as Rare Extraintestinal Manifestation in Ulcerative Colitis: Review of the Literature and Case Report
E. M. Bonrath, E. Rijcken, R. Dziewas, V. Vieth, D. Bettenworth, N. Senninger, M. Brüwer
- 354 Koinzidenz von symptomatischem infrarenalen Bauchaortenaneurysma und hämorrhagischem Ileoökaltumor
 Coincidence of Symptomatic Infrarenal Abdominal Aortic Aneurysm and Haemorrhagic Tumour of the Ileocecal Region
J. Sperling, J. Schuld, S. Richter, A. Bücken, M. Schilling, M. R. Moussavian