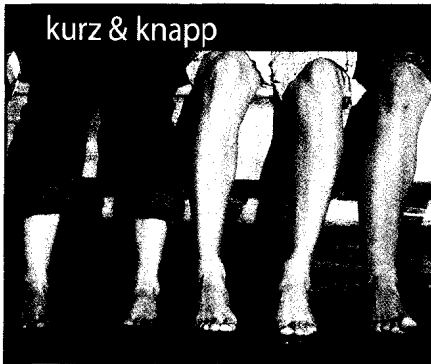

kurz & knapp

Knieschmerz? Jetzt ist die MRT gefragt! | S 05

Denn die klinische Untersuchung führt häufig in die Irre.

Vitamin-D-Stoß lässt Knochen brechen | S 04

Hohe Dosis, selten appliziert: Ein Flop in Sachen Frakturprophylaxe?

Gelenkrheuma-Welle | S 05

In den USA ist die rheumtoide Arthritis wieder auf dem Vormarsch.

Verstauchte Knöchel ruhig mal belasten | S 06

Schneller aktiv nach Verstauchung des Gelenks: Eine Studie zeigt, wie's geht.

promi-patient

Marie Curie | S 24

Vom Zaubерlicht fasziniert, forsch't das Ehepaar Curie jahrelang am giftigen Radium.

zu guter letzt

» Unser Beirat | Die Experten und ihre Fachgebiete | S 41

Impressum | S 41




Wir freuen uns auf Ihr Feedback. Schreiben Sie uns!
sonja.kempinski@springer.com

ortho aktuell

» tophema | Opiode gegen Rheumaschmerz & Co. | S 07

Wann Opiode bei muskuloskelettalen Schmerzen heute in Betracht kommen und wie die Therapien von morgen aussehen werden, erklären Dr. Leonie Lang und Prof. Dr. Christoph Stein.



» kongress | Von Rhizarthrose bis Fersenschmerz | S 10

Praxisrelevantes vom VSO-Jahrestreffen.

Knochen zuviel vermieste das Spiel | S 12

Was hinter dem drückenden Schuh einer jungen Basketballspielerin steckte.

» interview | Mit Metall in die „Röhre“? | S 13



PD Dr. Peter Biberthaler verrät, welche Implantate MR-kompatibel sind.

Obacht, Rückenschmerz | S 23

Auch bei Jugendlichen kann ein Tumor hinter dem geplagten Kreuz stecken.

therapie aktuell

Mit Biologika an Rheuma | S 29


Hyaluron-Supplementation | S 39

Hüftprothese spart Knochen | S 39

Nährstoffe bei Arthrose & Co. | S 40

Osteoporose behandeln | S 40

sportmedizin



Doping bei Jugendlichen: Neues Internetportal | S 14

Wer aufklären will, braucht Info-Material.

Krafttraining für Rheumapatienten? | S 14

Ein neues Reha-Konzept kündigt einen Paradigmenwechsel an.

Senioren auf die Rollen! | S 15

Welche positiven Effekte ein Training mit Inline-Skates haben kann, zeigt eine Studie.

kinderorthopädie



Knick-Senkfuß, Klumpfuß, Hallux valgus | S 18

Wann muss operiert werden?

Atlasterapie nach Arlen für Säuglingsnacken | S 19

Wie sich das Verfahren erfolgreich einsetzen lässt, weiß Dr. Wilfrid Coenen.

Trochleadysplasie auf die Spur kommen | S 19

Bei Kindern reicht das Röntgenbild – wenn die Aufnahme stimmt.