

Panorama

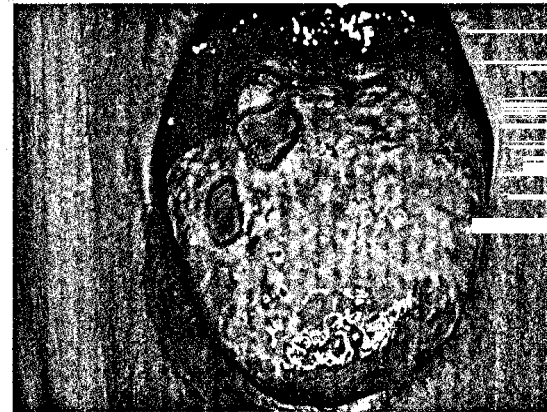- 212 Die Deutschen mögen ihren Arzt ... Aufklärungskampagne von Patientenorganisation ... Zweifel einfach wegwaschen ... Bildung und Einbildung**
- 213 Nävi kehren selten zurück ... Nierenrisiko bei Lupus früh erkennen ... Bilddokumente hautnah: Störung der Mikrozirkulation**

Fortbildung

- 214 Aktuelle Datenlage**
Pollenallergie und Klimawandel – ein Update
Interview mit Karl-Christian Bergmann, Berlin
- 218 Kasuistik: Strahlenpilz**
Fisteln in der zervikofazialen Region
Gerhard Grevers
- 220 Serie: Hautveränderungen bei Diabetes mellitus (Teil 7)**
Mykotische und bakterielle Infektionen
Julia Freise, Thomas Jansen, Joachim Dissemond, Nadine Voshege, Elvir Cesko, Sarah Piel, Lisa Rappoport, Andreas Körber
- 225 Kasuistik: Bilaterale kongenitale adipöse plantare Knoten**
Weder Schmerzen noch funktionelle Beschwerden
Rana Jafari, Michael Tronnier
- 226 Kasuistik: 71-Jährige mit Schmerzen und Brennen beim Stuhlgang**
Die Hämorrhoidensalbe war hier zwecklos!
Philippe N. Khalil, Axel Kleespies, Matthias Siebeck
- 229 CME: Die Analfissur – Diagnostik, Differenzialdiagnosen und Therapie**
Differenzierte Betrachtung eines sensiblen Areals
Bernhard H. Lenhard
- 233 CME: Fragebogen**


214 Pollenallergie und Klimawandel

Der Klimawandel könnte eine der Ursachen für die Zunahme der Prävalenz von Pollenallergien sein. Dazu ein Gespräch mit Prof. Bergmann von der Charité in Berlin über die aktuellen Zahlen.



220 Hautinfektionen bei Diabetes

Hautinfektionen sind nicht nur bei manifestem Diabetes eine häufige Begleiterscheinung - eine Übersicht mykotischer und bakterieller Infektionen.



225 Adipöse plantare Knoten

Beide Fersen eines 6 Monate alten Jungen weisen solitäre schmerzlose ca. 1 cm messende weiche Knoten auf. Erkennen Sie diesen Befund?

Diagnostik im Bild

- 235 Auf einen Blick**
Follikuläre Dermatosen
Hans Schulz

Ästhetische Dermatologie

- 241 Natürlichkeit ist Trumpf**
Faltenbehandlung mit Botulinumtoxin A und Fillern

Kongress kompakt

- 243 15. Biedersteiner Kongress**
Nickel weiterhin relevant bei Allergien
- 244 Pädiatrische Dermatologie**

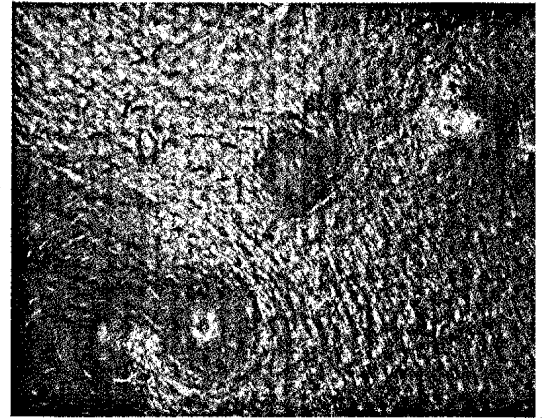
Journal Club

- 245 Atopien: Bauernhof schützt noch im hohen Alter ... Reduziert Calcitriol Kortikoid-Nebenwirkungen?**
- 246 Eltern sparen mit Schmerzmitteln ... Hygiene-Hypothese mit umgekehrtem Vorzeichen ... Ciprofloxacin bei Gonorrhö immer seltener wirksam ... Sparen mit Biologicals?**

Praxismanagement

- 248 Das Finanzamt belohnt Wohnen im Denkmal**

Bitte beachten: In dieser Ausgabe von hautnah dermatologie finden Sie heftintegriert Wissen aktuell „Hereditäres Angioödem: Therapie mit neuartigem Wirkmechanismus bei HAE“ und den Hinweis auf die „Galenus-Preisverleihung“ nach Seite 249 sowie Wissen aktuell „Verzicht auf Emulgatoren und Konservierungsstoffe: Betulin-Emulsionen für trockene, sensible Haut“ nach Seite 257.

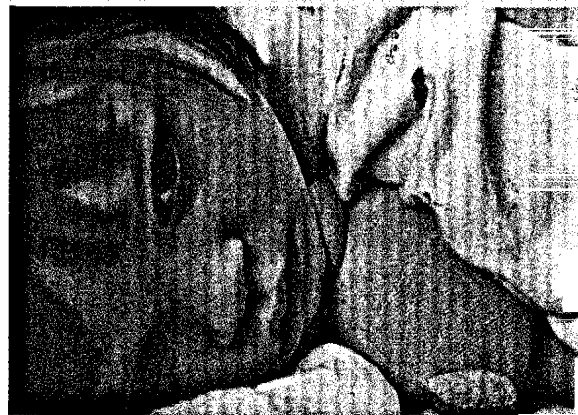

235 Follikuläre Dermatosen

Die Diagnostik follikelgebundener Dermatosen bereitet nur selten Schwierigkeiten. Problematischer verhält es sich mit der für eine erfolgreiche Therapie erforderlichen Aufdeckung ursächlicher Faktoren.

241 Botulinumtoxin A und Filler

Bei der nicht-invasiven Faltentherapie steht die Anwendung von Botulinumtoxin A in Kombination mit Fillern im Vordergrund – wir geben einen Überblick.



246 Schmerzmittel bei Kindern

Suchtgefahr ...? Nebenwirkungen ...? Bei Schmerzmitteln sehen Eltern einer neuen Studie zufolge eher die Gefahren als einen Nutzen für ihre Kinder.