

Klinische Monatsblätter für Augenheilkunde

Juli 2010 · Seite 513 – 588 · 227. Band

7 · 2010



Selbst Albrecht von Graefe, hier im Gespräch mit WOC®-Präsident Prof. Lang, ließ sich den Weltkongress in Berlin nicht entgehen (S. 514).

Aktuelle Augenheilkunde

Editorial

- 513 WOC® 2010: Fortbildung vom Feinsten auf einem Fest der Superlative

Kongressbericht

- 514 Kongressbericht WOC® 2010: Augenärzte aus der ganzen Welt sorgten für großartige Atmosphäre in Berlin

Praxisseite

- 521 Steuerrecht: Steuerliche Stolpersteine des Vertragsarztrechtsänderungsgesetzes
522 Steuerpolitik: Städte fordern Gewerbesteuer für Freiberufler

Recht in der Praxis

- 523 Arztstrafrecht: Sind Vertragsärzte als „Beauftragte“ der Krankenkassen haftbar für Bestechlichkeit?

Optische Phänomene

- 525 Nützliche Blackbox: Camera obscura

- 527 **Medizin & Markt**

► Schwerpunktthema: Onkologie und Pathologie

- 529 Perspektiven der Ophthalmoonkologie
Perspectives in Ocular Oncology
N. Bornfeld, N. E. Bechrakis

- 530 Erreger bei Tumoren der okulären Adnexe
Infectious Agents in Ocular Adnexal Tumours
C. Auv-Hädrich, N. Göbel, G. Illerhaus

InKlize Beleuchtung des Zusammenhangs zwischen Erreger und Tumoren der okulären Adnexe und Diskussion der therapeutischen Konsequenz.

- 538 Die Strahlentherapie als Therapieoption bei primären lokalisierten niedrig malignen orbitalen Lymphomen
Radiotherapy as Therapeutic Option for Primary Localised Orbital Lymphomas of Low Malignancy
K. Manousaridis, R. Beck, G. Klautke, V. Hingst, R. Guthoff

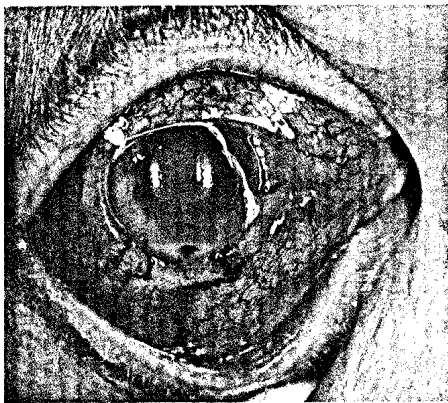
InKlize Auswertung der Wirksamkeit der Strahlentherapie als Therapie der Wahl bei der Behandlung der primären niedrig malignen lokalisierten orbitalen Lymphomen (St IE).

Statement | Statement

- 542 Stellungnahme der Deutschen Ophthalmologischen Gesellschaft, der Retinologischen Gesellschaft und des Berufsverbands der Augenärzte Deutschlands zur Therapie des Makulaödems beim retinalen Venenverschluss
Statement of the German Ophthalmological Society, the Retinological Society and the Professional Association of German Ophthalmologists on Therapy for Macular Oedema in Cases of Retinal Vein Occlusion

Klinische Monatsblätter für Augenheilkunde

Juli 2010 · Seite 513 – 588 · 227. Band



Titelbild: Okulares Lymphom
(Bild: N. Bornfeld)

Editorial | Editorial

- 557 Laudatio auf Holger Busse; Augenarzt, Liedermacher und Mensch
Laudatio for Holger Busse; Ophthalmologist, Songwriter and Individual
P. Kroll

Übersichten | Reviews

- 559 ► **Titelthema:** Wie hat die Tränenwegendoskopie die Tränenwegchirurgie beeinflusst?
How did Lacrimal Endoscopy Influence Lacrimal Surgery?
K.-H. Emmerich, G. M. Emmerich, F.-J. Steinkogler, R. Ungerechts, G. Meyer-Rüsenberg, H.-W. Meyer-Rüsenberg

In Kürze: Die vor 20 Jahren eingeführte Tränenwegendoskopie hat das Verständnis über Tränenwegstenosen erheblich gewandelt. Diese Erkenntnisse und neue minimalinvasive Techniken führten zu einer deutlichen Reduzierung des Anteils an Dakryozystorhinostomien bei der Behandlung von Stenosen des tränenableitenden Systems und zu einer festen Etablierung moderner, schonender, minimalinvasiver Verfahren.

- 564 ► **Titelthema:** Therapie der konnatalen Tränenwegstenose
Therapy for Congenital Dacryostenosis
S. Grewe

In Kürze: Die konnatale Tränenwegstenose der ableitenden Tränenwege ist ein geschlechtsunspezifisches, ein- oder beidseitig auftretendes Krankheitsbild. Neben der konservativen Behandlung kann eine Tränenwegspülung im „grünen Tuch“ von einer Tränenwegspülung mit bikanalikulärer Silastikschlauchintubation nach Münsteraner Art notwendig werden.

- 568 ► **Titelthema:** Therapie der Aktinomykose der ableitenden Tränenwege
Therapy for Actinomycosis in the Lacrimal Pathway
S. Vujančević, H.-W. Meyer-Rüsenberg

In Kürze: Die Kanalikulitis ist eine seltene Erkrankung der Tränenkanälchen, deren häufigste Erreger Aktinomyzeten sind. Sie lassen sich mittels Auflichtmikroskopie, Anfertigung von Kulturen, biochemischen und molekularbiologischen Verfahren nachweisen. Die geeignete Therapie besteht in einer operativen Intervention, gefolgt von einer Lokalthherapie mit einem Breitspektrumantibiotikum.

Experimentelle Studie | Experimental Study

- 575 Vor-Ort-Behandlung und -Chirurgie von Narbenstadien des Trachoms in Unterägypten
On the Spot Treatment of Active and Inactive Trachoma in Lower Egypt
S. Clemens, A. S. Hakim

In Kürze: Bekannte Operationsverfahren gegen narbiges Entropium und Trichiasis können durch sinnvolle Abwandlung auch zur ambulanten Vor-Ort-Behandlung mit geringem Aufwand an Instrumentarium und Nachuntersuchung erfolgreich zur nachhaltigen Stellungskorrektur und Vermeidung weiterer Komplikationen eingesetzt werden.