

Wegweisende Befunde bei ...

Editorial 93
M. Vieth

Zytologische Befundsicherung durch
immunologische Zelldifferenzierung
im peritonealen Ergussmaterial
J. Schubert und M. Vieth

Wegweisende Befunde bei
eosinophiler Ösophagitis
S. Müller

Barrett-Ösophagus im Alltag – ein
praxisbezogener Zugang zur
histopathologischen Diagnostik
S. Zonnur und M. Vieth

Dünndarmbiopsien: aktuelle
Diagnostik
A. von Herbay

Nicht polypoide (serratierte) Läsionen
des Kolon
M. Vieth und R. Lambert

Mitteilung 134

**Verbandsmitteilungen
des bng**

Key findings in ...

Editorial
M. Vieth

Peritoneal cytological diagnosis and cell
differentiation through immunocytoLOGY
J. Schubert and M. Vieth

Key findings in eosinophilic
esophagitis
S. Müller

Barrett esophagus in routine diagnosis
– a histopathological approach related
to practice
S. Zonnur and M. Vieth

Small intestinal mucosal biopsies:
current aspects
A. von Herbay

Colonic non-polypoid (serrated)
lesions
M. Vieth and R. Lambert

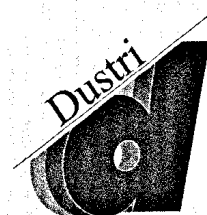
Information

135 Information of bng

Hauptschriftleitung

H. Bosseckert, Jena
(verantwortlich)
B. Bokemeyer, Minden
O. Leiß, Mainz
W.E. Schmidt, Bochum
A. Stallmach, Jena

Regulärelly listed in
EMBASE/Excerpta Medica
and SCOPUS



Dustri-Verlag Dr. Karl Feistle
<http://www.dustri.de>

Titelbild: Pseudoepitheliomatöse Hyperplasie des Plattenepithels des distalen Ösophagus nach Heilung einer Läsion. Nicht zu verwechseln mit einem Plattenepithelkarzinom (HE 200 ×). Aus: Zonnur und Vieth. Barrett-Ösophagus im Alltag – ein praxisbezogener Zugang zur histopathologischen Diagnostik. *Verdauungskrankheiten*. 2010; 28: 105 – 116.