

■ **Leitthema** main topic · Review articles

Arthroskopische Frakturversorgung

Arthroscopic treatment of fractures

Redaktion: K.P. Benedetto

91 Arthroskopische Frakturversorgung

Arthroscopic treatment of fractures
K.P. Benedetto

92 Arthroskopisch assistierte Refixation von Frakturen der Eminentia intercondylaris

Arthroscopically assisted refixation of fractures of the intercondylar eminence
M. Osti · K.P. Benedetto

97 Arthroskopisch assistierte Frakturversorgung am distalen Radiusende

Arthroscopically assisted treatment of distal radius fractures
M. Fellingner · W. Grechenig

105 Röntgen und Computertomographie bei intra-artikulären Frakturen. Einfluss auf Klassifikation und Therapiekonzepte

Radiography and computed tomography of intra-articular fractures. Effect on fracture classification and treatment plan
M. Osti · A. Gohm · K.P. Benedetto

112 Arthroskopisch assistierte Osteosynthese von Tibiakopffrakturen


Arthroscopically assisted osteosynthesis of tibial plateau fractures
K.P. Benedetto · M. Osti · A. Gohm

119 Arthroskopisch assistierte Osteosynthese von Frakturen der distalen Tibia

Arthroscopically assisted internal fixation of fractures of the distal tibia
A. Gohm · M. Osti · K.P. Benedetto

124 Arthroskopische Stabilisierung von Glenoidfrakturen

Arthroscopic stabilization of glenoid fractures
M. Tauber · H. Resch



Kontrollröntgen nach perkutaner Gelenkflächenverschraubung und minimalinvasiver Abstützplattenosteosynthese ► Seite 119

■ MRT-Kolloquium MRI colloquium

132 Schließen der diagnostischen Lücke bei chronischen Sprunggelenkschmerzen

Closing the diagnostic gap in chronic ankle pain

I.J. Banke · P.U. Brucker · M.C. Glanzmann · C. Blümel · A.B. Imhoff

137 Ventraler Schulterschmerz nach Leitersturz

Anterior shoulder pain after falling from a ladder

A. Schultheis · F. Reichwein · W. Nebelung

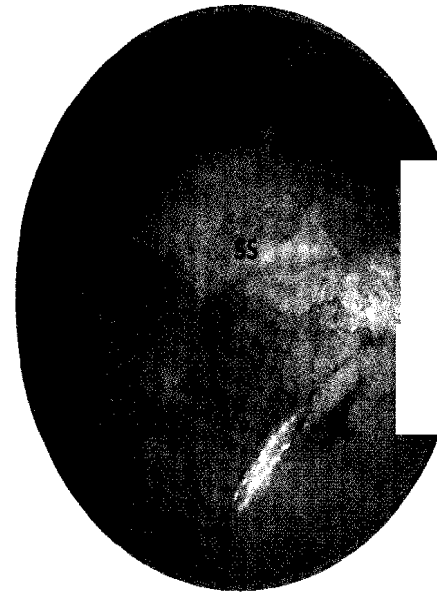
■ Verschiedenes Miscellaneous

141 Mitteilungen der AGA News from the AGA

152 Mitteilungen des BVASK News from the BVASK

156 Impressum Imprint

156 Vorschau Preview



**Komplette Supraspinatussehnenläsion
Desinsertion der Sehne vom Tuberculum
jugoscapulare** ▶ Seite 137