

DMW

Deutsche
Medizinische Wochenschrift

Seiten 833 – 884 • 135. Jahrgang

17 | 30 · 4 · 2010

835 Zu diesem Heft**Aktuelles – kurz berichtet**

- 839** *Pneumologie*
Gibt es Marker für beatmungsassoziierte Pneumonie?
- 840** *Infektiologie*
Schutzmaßnahmen gegen resistente Staphylokokken
- 840** *Hepatologie*
Rezidivprophylaxe der hepatischen Enzephalopathie
- 841** *Diabetologie*
Closed-Loop: weniger Hypoglykämien bei Typ-1-Diabetes
- 841** *Kurzmitteilungen*
– Adjuvante Chemotherapie effektiv bei nicht-kleinzelligem Bronchialkarzinom
– Antibiotikum kann zusammen mit Warfarin das Blutungsrisiko erhöhen

Hinterfragt – nachgehakt

- 842** Arzneitherapie im Alter: Was ist zu beachten?

Referiert – kommentiert

- 844** Thrombozytentransfusion: Ist weniger mehr?
Kommentar: Bedarfsangepasste Gabe: Der Nutzen ist umstritten

Editorial

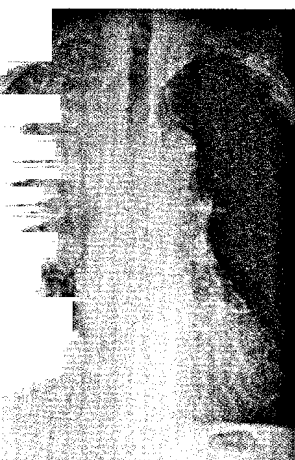
- 847** **Titelthema** Brauchen wir BMI-Perzentilen für Erwachsene?
Percentiles of body mass index for adults?
H. Hauner

Originalarbeit | Original article

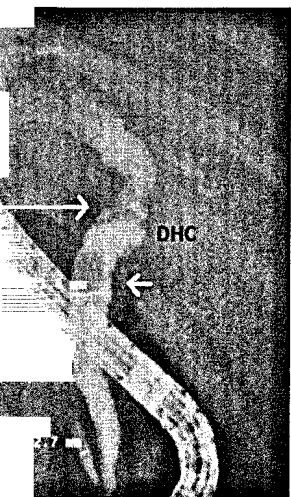
- 848** **Titelthema** Perzentilen des Body-Mass-Index auch für 18- bis 80-jährige?
Daten der Nationalen Verzehrsstudie II
Percentiles of body mass index of 18 – 80-year-old German adults based on data from the Second National Nutrition Survey
C. Hemmelmann, S. Brose, M. Vens, J. Hebebrand, A. Ziegler

Kasuistik | Case report

- 853** Pneumoretroperitoneum und beidseitiger Pneumothorax nach endoskopischer Sphinkterotomie
Pneumoretroperitoneum and bilateral pneumothorax after endoscopic biliary sphincterotomy
M. Brueck, D. Bandorski, K. Rauber, E. Lotterer



Röntgenbild einer rechtsseitigen Oberlappenpneumonie.



Retrograde endoskopische Cholangiopankreatikographie (s. Seite 854).

DMW

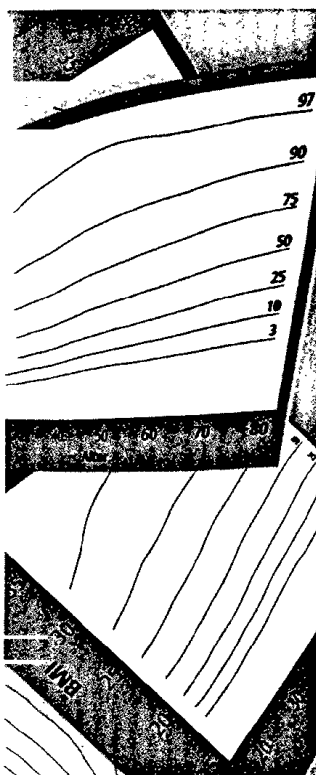
Deutsche
Medizinische Wochenschrift

17 | 30 · 4 · 2010

Seiten 833 – 884 · 135. Jahrgang



Zwei serpiginöse Läsionen
auf dem Fußrücken
(s. Seite 860).



Titelbildvorlage:
Perzentilen für den
Body-Mass-Index
(s. S. 850)

Mediquiz

- 857 71-jähriger Patient mit rezidivierender akuter Dyspnoe
71-year-old patient with recurrent acute dyspnea
A. Cuneo, T. Aschenbrenner, B. Boden

Kasuistik | Case report

- 859 **Titelthema** In Deutschland erworbene *Larva migrans cutanea*
Cutaneous larva migrans (creeping eruption) acquired in Germany
I. Müller-Stöver, J. Richter, D. Häussinger

Übersicht | Review article

- 862 Vorhofflimmern – Zusammenhänge pathophysiologischer und
therapeutischer Prinzipien
Atrial fibrillation – Links between principles of pathophysiology
and treatment
R. Laszlo, H. Graze, S. Laszlo, J. Schreieck

Kommentar | Commentary

- 868 **Titelthema** Perioperative Unterbrechung der nächtlichen Überdruckbeatmung
gefährdet Schlafapnoe-Patienten
Risk of interrupting nocturnal nasal continuous positive airway pressure (nCPAP)
in patients with obstructive sleep apnea
F. Dette, M. Rolke, P. Rückert, H. Wulf, U. Koehler

- 870 **Titelthema** Probleme der Arzneimittelsicherheit bei der Anwendung
von opioidhaltigen Pflastern in der Schmerztherapie
Drug safety problems in association with the use of opioid containing patches
for the management of pain
T. Stammschulte, K. Brune

Korrespondenz | Correspondence

- 874 **Kurze Mitteilung**
Klinische Leitlinien – Wie gewonnen so zerronnen?
Clinical guidelines – after the gathering comes the scattering?
A. K. Exadaktylos, G. Aeschbacher, H. Zimmermann

- 879 **Forum der Industrie**

- 881 **Veranstaltungen**

- 882 **Personalia**

- 883 **Impressum**