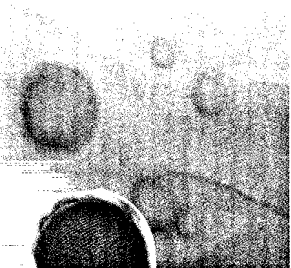
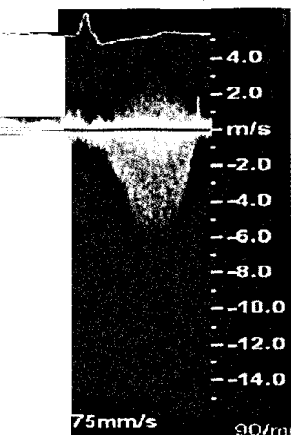


Thoraxaufnahme
eines Patienten
mit COPD.



Eisenoxid-Nanopartikel
mit Aminosilan-Hülle.



Sehr hoher transaortaler
Gradient im kontinuierlichen
Dopplerverfahren von apikal bei
der Erstuntersuchung
(s. dieses Heft Seite 1018).

997 Zu diesem Heft

Aktuelles – kurz berichtet

- 1001 *Pneumologie*
Vitamin-D-Mangel – ein Risikofaktor für COPD?
- 1002 *Kardiologie*
Wann ist die elektive invasive Koronardiagnostik sinnvoll?
- 1002 *Gastroenterologie*
Therapievergleich bei Morbus Crohn
- 1003 *Diabetologie*
Reduzierter Ziel-Blutdruck bei Typ-2-Diabetes nicht effektiv
- 1003 *Kurzmitteilungen*
– Stent-Beschichtung: Everolimus auch bei harten Endpunkten überlegen
– Sonnige Schwangerschaft mindert Multiple-Sklerose-Risiko für das Kind

Kongressbericht

- 1004 *116. Kongress der Deutschen Gesellschaft für Innere Medizin*
Nanomedizin – Chance und Herausforderung

Hinterfragt – nachgehakt

- 1007 Ionisierende Strahlen: Wie hoch ist die Belastung?

Referiert – kommentiert

- 1008 Dronedaron oder Amiodaron zur Behandlung von Vorhofflimmern?
Kommentar: Die richtige Analyse, aber die falschen Zahlen

Originalarbeit | Original article

- 1011 **Titelthema** Berufsperspektive Allgemeinmedizin:
Welche Faktoren beeinflussen die Nachwuchsgewinnung?
Eine qualitative Befragung von Hausärzten
What factors aid in the recruitment of general practice as a career?
An enquiry by interview of general practitioners
I. Natanzon, D. Ose, J. Szecsenyi, S. Joos

Kasuistik | Case report

- 1016 Ein Patient mit Aortenstenose und schwerer Ausflussbahn-Obstruktion –
Eine diagnostische Herausforderung
A patient with aortic valve stenosis and severe obstruction of the
left ventricular outflow tract: a diagnostic challenge
K. Nentwich, F. A. Flachskampf

DMW

Deutsche
Medizinische Wochenschrift

20 | 21 · 5 · 2010

Seiten 995 – 1046 · 135. Jahrgang

Übersicht | Review article

- 1020 **Titelthema** **Metabolische Chirurgie und Remission des Diabetes mellitus Typ 2**
Metabolic surgery and remission of type 2 diabetes
G. Marjanovic, K. Winkler, T. Schewe, S. Küsters, U. T. Hopt, B. Kulemann, W. K. Karcz

Mediquiz

- 1025 64-jährige Patientin mit pulmonalen Rundherden
64-year-old patient with pulmonary nodules
D. Gompelmann, C.P. Heußel, A. Schnabel, F.J.F. Herth

Aktuelle Diagnostik & Therapie | Review article

- 1027 **Titelthema** **Notfallsituation akutes Angioödem**
Emergency management of acute angioedema
M. Bas, J. Greve, H. Bier, A. Knopf, T. Stark, P. Schuler, T. K. Hoffmann, G. Kojda

Kommentar | Commentary

- 1033 „Der Fall Lantus“: Wozu brauchen wir die Gesundheitsökonomie?
Eine persönliche Stellungnahme
„The Lantus Case“: What is the benefit of health economics?
A personal statement
O. Schöffski

Korrespondenz | Correspondence

- 1036 **Leserbriefe**
Umsetzung von diagnostischen Empfehlungen bei Herzinsuffizienz
Implementation of recommendations for the diagnosis of heart failure
D. Gompelmann, C.P. Heußel, A. Schnabel, F.J.F. Herth

Mitteilungen der DGIM

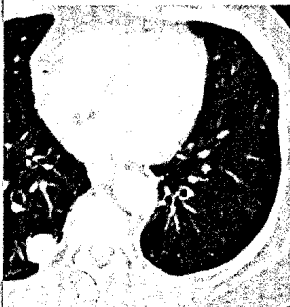
- 1039 Tätigkeitsbericht 2009/2010 der Korporativen Mitglieder (KM) der Deutschen Gesellschaft für Innere Medizin (DGIM)

- 1003 **Berichtigung**


- 1041 **Forum der Industrie**

- 1043 **Veranstaltungen**

- 1045 **Impressum**



Was sehen Sie?
(s. Mediquiz Seite 1025).



Titelbildvorlage:
Symbolbild
(Quelle: PhotoDisc)