

Aktuelle Dermatologie

April 2010 · Seite 109–156 · 36. Jahrgang

4 · 2010

Editorial

- 109 **Alles neu macht der Mai**
April Showers Bring May Flowers
C. Bayerl

Derma-Fokus


- 110 **Psoriasis – Welches Biologikum hat das bessere Nutzen-Risiko-Profil?**
Neurodermitis – Zusammenhang mit psychischen Problemen entdeckt
- 111 **Psoriasis – Kontaktallergierisiko verringert**
Ausschreibung – Hartmann-Preis 2010
- 112 **Epidermis-Rekonstruktion – Neue Haut aus humanen embryonalen Stammzellen**
Hauttumore – Entzündungen fördern Wachstum
- 113 **Irritierte Haut – Neue Methode erfasst Patientenzufriedenheit**
Ausschreibung – Forschungsprojekte gegen Hautkrebs
Ausschreibung – DGA vergibt Preise
- 114 **Granulomatöse Hauterkrankungen – Tzanck-Test – ein gutes diagnostisches Mittel**

Originalarbeit | Original Article

- 115 **Optimierung der klinikinternen Ablauforganisation nach Einführung klinischer Pfade am Beispiel der Psoriasis**
Implementing Clinical Pathways for Optimized Treatment of In-Patients with Psoriasis
D. S. Müller, W. Ludwig-Peitsch, S. Goerd, Goebeler
Kommentiert in „Spotlight“

Kasuistiken | Case Reports

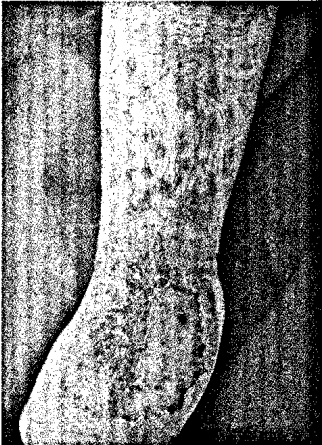- 121 **Follikuläre Mykosis fungoides – Behandlung mit Methotrexat, Interferon-alpha, PUVA und Dermabrasio**
Follicular Mycosis Fungoides – Treatment with Methotrexate, Interferon-Alpha, PUVA, and Surgical Shaving
M. Hofer, P. von den Driesch
Kommentiert in „Spotlight“
- 126 **Erfolgreiche Therapie einer Lymphomatoiden Papulose mit Gemcitabin**
Successful Treatment of Lymphomatoid Papulosis with Gemcitabine
L. Kowalzik, W. Werner, L. Eickenscheidt, B. Schell, C. Seidl, J.-M. Pönnighaus
- 129 **Paraneoplastischer Pemphigus bei hochmalignem Non-Hodgkin-Lymphom bei einem Patienten mit Psoriasis pustulosa unter Therapie mit Infliximab**
Paraneoplastic Pemphigus Due to High Malignant non Hodgkin Lymphoma in a Patient with Pustular Psoriasis Treated with Infliximab
A. Schöberl, C. Allmacher, N. Flegl, B. Krahl, D. Krahl, U. Amon




Die Haut-Leishmaniose wird von der Sandmücke übertragen (S. 114).

Aktuelle Dermatologie

April 2010 · Seite 109–156 · 36. Jahrgang



Durch Trichophyton interdigitale verursachte Tinea (S. 137).



- 133 **Ausgeprägtes periorbitales Ödem unter der Behandlung mit Imatinib (Glivec®)**
Severe Periorbital Oedema During the Treatment with Imatinib (Glivec®)
N. Scola, A. Kreuter, P. Altmeyer, T. Gambichler
- 136 **Erythema exsudativum multiforme-artiges Mykid unter systemischer Therapie einer Trichophyton interdigitale-Infektion**
Erythema Exsudativum Multiforme-Like Mycid During Systemic Antimycotic Therapy of a Trichophyton Interdigitale-Infection
L. Kowalzik, L. Eickenscheidt, B. Schell, H. Ziegler, F. Weiße, J.-M. Pönnighaus, R. A. Herbst
- 136 **Strahlungs-induzierter subakut kutaner Lupus erythematoses oder außergewöhnliche Radiodermatitis?**
Radiation-Induced Subacute Cutaneous Lupus Erythematosus or Extraordinary Radiodermatitis?
R. Renner, M. Sticherling

Fort- und Weiterbildung | Continuing Medical Education

- 43 **Medikamentöse Systemtherapien der Psoriasis**
Systemic Drug Therapy in Psoriasis
R. Mössner, M. P. Schön

Buchbesprechungen 120, 125

-
- 153 **Veranstaltungen**
-
- 154 **Medizin & Markt**
-
- 156 **Impressum**