

L'actualité en médecine dentaire

- 345 Le «dirigisme» de l'Etat restreint l'exercice libéral
- 347 Les professions libérales sous pression
- 348 La médecine dentaire à la croisée des chemins
- 350 Multimédia
- 352 Premier cabinet dentaire équipé d'une installation photovoltaïque couplée au réseau
- 353 L'introduction des défibrillateurs sur tout le territoire est contestée
- 354 Ouvert pour cause de sinistre
- 356 Le nouvel agenda est disponible sur www.sso.ch
- 357 Livre

Zahnmedizin aktuell

- 359 Staatlicher «Dirigismus» engt die freie, selbst verantwortete Berufsausübung ein
- 361 Freie Berufe geraten unter Druck
- 362 Zahnmedizin am Scheideweg
- 364 Erste Zahnarztpraxis mit netzgekoppelter Fotovoltaikanlage
- 365 Flächendeckende Einführung von Defibrillatoren umstritten
- 366 Multimedia
- 369 Wegen Schadensfall geöffnet
- 371 Der SMfZ-Kongresskalender neu als Agenda online auf www.sso.ch!
- 372 Schmerz? Schmerz!
- 376 Interessantes Update
- 380 2. Symposium – Rund ums Kiefergelenk
- 383 Bücher
- 384 Impressum

Le «dirigisme» de l'Etat restreint l'exercice libéral

L'interventionnisme étatique et l'ouverture des frontières ont transformé en profondeur le cadre définissant l'exercice de nombreuses professions libérales.



Artikel auf Deutsch, Seite 359

Le nouvel agenda est disponible sur www.sso.ch


Une fonction de recherche qui couvre tous les champs des manifestations enregistrées permet de trouver rapidement ce que l'on cherche.



Artikel auf Deutsch, Seite 371

Wegen Schadensfall geöffnet


Eine mobile Praxis reduziert Stress und Zeitdruck für Bauherr und Bauleitung. Samuel Vifian und sein Team freuen sich auf Ihren Besuch an der DENTAL 2010 in Basel.



Article en français, page 354

Zahnmedizin am Scheideweg

Orale Medizin kontra isolierte Zahnmedizin? Die Entwicklung neuer Techniken erlaubt dem Zahnmediziner eine bedeutsame Rolle im Gesundheitswesen zu übernehmen, sofern er sich als Mediziner für den gesamten Kauapparat ausbilden lässt.



Article en français, page 348

Forschung · Wissenschaft Recherche · Science

306

Bleaching of Nonvital Teeth

BRIGITTE ZIMMERLI, FRANZISKA JEGER, ADRIAN LUSSI

314

Bleichen von devitalen Zähnen

BRIGITTE ZIMMERLI, FRANZISKA JEGER, ADRIAN LUSSI

Praxis · Fortbildung Pratique quotidienne · formation complémentaire

325

Fokale Osteosklerosen im Kiefer

MALTE SCHULZ, PETER A. REICHART, KARL DULA,
MICHAEL M. BORNSTEIN

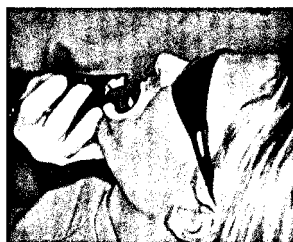333

Ostéoscléroses maxillaires focales

MALTE SCHULZ, PETER A. REICHART, KARL DULA,
MICHAEL M. BORNSTEIN

Bleaching of Nonvital Teeth

This review article focuses on the etiology of tooth discolorations, different treatment techniques, and risks of bleaching procedures.



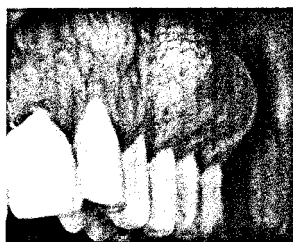Some tooth discolorations in endodontically treated teeth are caused by dental treatment.

Bleichen von devitalen Zähnen

Die Ätiologie der Verfärbung devitaler Zähne ist vielfältig. Einige Faktoren, welche die Verfärbungstendenz minimieren können, sind durch den Zahnarzt beeinflussbar.

Fokale Osteosklerosen im Kiefer

Die Diagnose von Osteosklerosen im Kiefer stellt für den Zahnarzt häufig eine Herausforderung dar. Wenn keine objektive Ursache der Sklerose gefunden



werden kann, sieht sich der Zahnarzt oft mit einer unklaren Diagnose und fraglichem Prozedere konfrontiert.

Ostéoscléroses maxillaires focales

Le diagnostic différentiel des ostéoscléroses maxillaires représente souvent un défi pour le médecin-dentiste. Lorsqu'une cause objective de la sclérose ne peut pas être mise en évidence, le médecin-dentiste se trouve souvent confronté à un diagnostic peu clair, sans plan de traitement bien défini.