

Beckenringverletzungen im Alter

Pelvic ring injuries in the elderly

Redaktion: F. Gebhard · U. Culemann

257 Beckenringverletzungen im Alter

Pelvic ring injuries in the elderly
F. Gebhard · U. Culemann

258 Versorgungskonzept der Beckenringverletzung des alten Patienten. Eine Herausforderung

Concept for treatment of pelvic ring injuries in elderly patients. A challenge
U. Culemann · A. Scola · G. Tosounidis · T. Pohlemann · F. Gebhard

272 Biomechanische Grundlagen bei osteoporotischer Frakturversorgung am Becken

Biomechanical principles for treatment of osteoporotic fractures of the pelvis
A. Gänsslen

281 Das komplexe Beckentrauma des älteren Patienten

Complex pelvic trauma in elderly patients
G. Tosounidis · U. Culemann · D. Stengel · P. Garcia · R. Kurowski · J.H. Holstein · T. Pohlemann

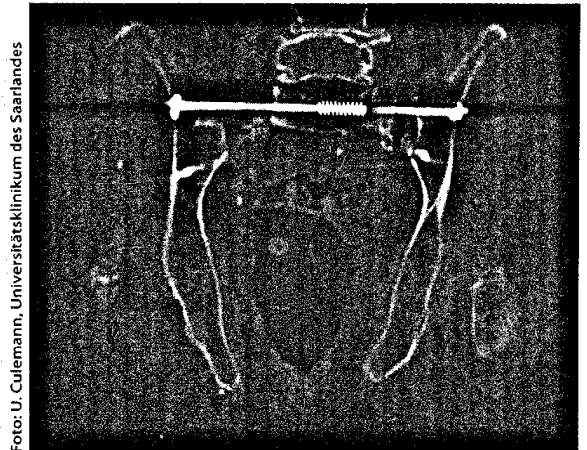


Foto: U. Culemann, Universitätsklinikum des Saarlandes

Die Indikation zur operativen Stabilisierung nach Sakrumfrakturen wird auch beim geriatrischen Patienten heute großzügiger gestellt ► Seite 258

■ Originalien Originals

287 Mediale Schenkelhalsfraktur: Einfluss des Versorgungszeitpunkts auf die Ergebnisqualität. Ergebnisse der Daten der externen stationären Qualitätssicherung im Rahmen sekundärer Datennutzung

Medial hip neck fracture: influence of pre-operative delay on the quality of outcome. Results of data from the external in-hospital quality assurance within the framework of secondary

R. Smektala · S. Hahn · P. Schröder · F. Bonnaire · U. Schulze Raestrup · H. Siebert · B. Fischer · O. Boy

293 Der verletzte Meniskus: Wie sicher ist die klinische Untersuchung? Eine Metaanalyse

Value of the clinical examination in suspected meniscal injuries. A meta-analysis
B. Ockert · F. Haasters · H. Polzer · S. Grote · M.A. Kessler · W. Mutschler · K.-G. Kanz

300 Ellenbogengelenkarthrodese. Indikation, Operationsverfahren und klinische Ergebnisse

Arthrodesis of the elbow joint Indications, surgical technique and clinical results
A. Moghaddam-Alvandi · E. Dremel · F. Güven · V. Heppert · C. Wagner · S. Studier-Fischer · P.A. Grützner · B. Biglari

308 Frühfunktionelle Behandlung und Vollbelastung operativ versorgter isolierter Außenknöchelfrakturen beim älteren Patienten

Early functional treatment and full weight-bearing of surgically treated isolated ankle fractures in the elderly

A. Partenheimer · J. Geerling · C. Voigt · H. Lill

313 Verletzungen des unteren Harntrakts und des Urogenitalsystems

Diagnosis and treatment of lower urinary tract trauma

C. Protzel · O.W. Hakenberg

325 CME-Fragebogen

Questionnaire

■ **Kasuistiken** Case reports

326 Pseudarthrose nach intramedullärer Nagelung der Klavikula mit einem Stahl-Kirschner-Draht

Non-union of the clavicle after intramedullary nailing with a steel Kirschner wire

C. Faymonville · A. Jubel · G. Schiffer

330 Prolaps des rechten Lungenmittellappens über eine grob dislozierte Sternumquerfraktur

Herniation of the middle lobe of the right lung due to a coarsely dislocated sternum fracture

M. Zeuner · U. Schweigkofler · R. Hoffmann

■ **Berufspolitisches Forum** Professional political forum

335 Generation ZweitausendPlus: unterm Strich zähl ich(?)

Generation 2000 plus: at the end of the day I count(?)

J. Seifert · A. Ekkernkamp · R. Hoffmann

■ **Verschiedenes** Miscellaneous

341 Termine Forthcoming meetings

344 Impressum Imprint