


# EXTRACTA gynaecologica



Birte Seiffert, Redakteurin

Liebe Leserinnen und Leser,


Prävention und Früherkennung: zwei wichtige Themen, die wir in dieser Ausgabe der EXTRACTA gynaecologica gleich mehrfach aufgreifen. So geht es in unserem „top thema“ um das Zervixkarzinom und die einzigartigen Möglichkeiten der Prävention, die sich bieten, – und wie sich diese am besten nutzen lassen. Mehr zur Früherkennung lesen Sie in diesem Heft zum Thema Präeklampsie. Was tut sich hier in Sachen neue Biomarker & Co? Wie wichtig die frühe Entdeckung eines Gestationsdiabetes ist, wurde auf dem Fortbildungskongress der FBA besprochen – dies und weitere Highlights der Veranstaltung finden Sie ab Seite 18!

*Birte Seiffert*

## CME fortbildung

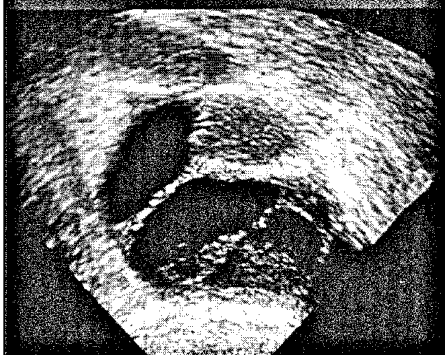### PCOS: Von den Ursachen bis zur Therapie

Die Pathogenese des Syndroms der polyzystischen Ovarien (PCOS) ist nach wie vor ein Rätsel, obwohl das Syndrom die häufigste Störung der Eierstockfunktion im fertilen Alter darstellt. Die Symptome reichen von Zyklusstörungen über Androgenisierungserscheinungen bis zu Sterilität und metabolischem Syndrom: Die Diagnostik sollte alle Facetten des Syndroms in einer multidisziplinären Zusammenarbeit mit Internisten und Dermatologen erfassen. Eine kausale Therapie, die alle Symptome beheben würde, existiert nicht; umso wichtiger ist eine adäquate Aufklärung und individuelle Behandlung jeder einzelnen Patientin. | S 35



© suravid / shutterstock.com

## ultraschall-kurs



### Ovarialzysten auf die Spur kommen

Von der einfachen Follikelzyste bis zum Ovarialkarzinom: So machen sich Ovarialzysten bei der geschlechtsreifen Frau sonographisch bemerkbar. | S 28

## praxis & geld

### Umsatzsteuer: Hier lauert die Falle

Wo Praxis- und Apparategemeinschaften höhere Abgaben drohen. | S 31

### Richtig abrechnen für mehr Bares in der Kasse

Bei der PKV-Abrechnung ist Durchblick im Ziffern-Dschungel gefragt! | S 33

### Zu spät: Honorarkürzung war verjährt

Wie ein Kollege der KV eine lange Nase zeigte. | S 34

## journal club

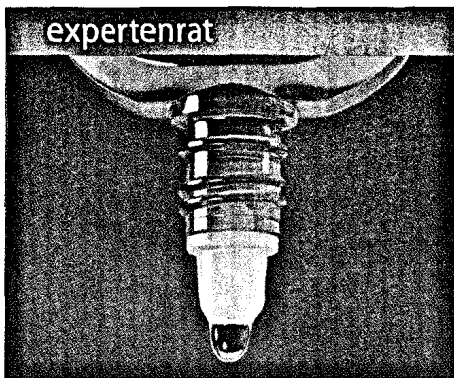
### Schwanger und herzkrank: komplizierte Kombi

Eine Herzerkrankung in der Schwangerschaft kann den Verlauf der Gravidität komplizieren. Das Mortalitäts- und Morbiditätsrisiko für Mutter und Kind nahm eine Studie unter die Lupe. | S 22

### An die Hanteln nach axillärer Lymphonodektomie?

Aus Angst vor dem Lymphödem schränken viele Brustkrebspatientinnen den Gebrauch des betroffenen Arms ein. Zu unrecht? Möglicherweise hat ein Krafttraining tatsächlich einen positiven Effekt. | S 23

INHALT 02 · 2010



expertenrat

Wechseljahre – und trocken sind die Augen

Mit den passenden Tropfen die fehlende Tränenflüssigkeit ersetzen. | S 27

Stillen unter Phenprocoumon?

In der Stillzeit erfordert die Therapie einer Lungenembolie Fingerspitzengefühl. | S 26

Hyposensibilisierung in der Schwangerschaft?

Hier gilt es abzuwägen! | S 26

zu guter letzt

» 3 Fragen an | den Beirat Prof. Dr. Alexander Strauss



Unser Experte in Sachen Ultraschall stellt sich den drei EXTRACTA-Fragen. | S 48

Beirat | S 48

Impressum | S 49

» kongrässlich | cartoon

Erfahrungen eines Kongressgängers. | S 49



Wir freuen uns auf Ihr Feedback. Schreiben Sie uns! [sonja.kempinski@springer.com](mailto:sonja.kempinski@springer.com)

gyn aktuell

» top thema | Keine Chance dem Zervixkarzinom



Die Möglichkeiten der Prävention werden den Krebs weiter zurückdrängen, hofft Dr. Amadeus Hornemann. | S 07

Hartnäckige Pilze & Co.

Mit neuen Strategien an rezidivierende Infektionen von Vulva und Vagina. | S 10

» gewinnspiel | Software für die eigene Homepage

Professioneller Internetauftritt dank „web to date 6.0“. Mitmachen und gewinnen! | S 11

Blutplättchen im Keller

Thrombozytopenie in der Schwangerschaft: Nicht immer Anlass zur Sorge. | S 12

Schwanger trotz „Pille“

Was orale Kontrazeptiva versagen lässt – und wie man vorbeugen kann. | S 15

» interview | Bestrahlung nach Brustkrebs-Op.



Radiatio der Lymphabflusswege auch bei weniger als vier befallenen Lymphknoten, fordert Prof. Dr. Rita Engenhardt-Cabillic. | S 16

» kongress | Von Pap-Abstrich bis Libidostörung

Aktuelle und praxisnahe Highlights vom Fortbildungskongress der FBA. | S 18


Präeklampsie früher aufspüren

Neue Biomarker machen Hoffnung. | S 20

Unmögliche Regelblutung

24 Jahre nach Hysterektomie ... | S 21

kurz & knapp



MRT: Stark in Sachen Brustkrebsfrüherkennung

Welche Screeningmethode ist die beste bei familiär erhöhtem Risiko? | S 04

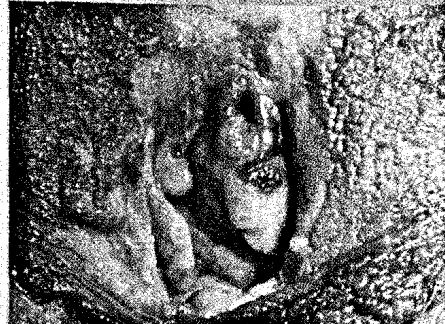
Was Föten schlechter wachsen lässt

Den Einfluss verschiedener Faktoren brachte eine Studie ans Licht. | S 05

SSRI schwächt Tamoxifen

Bei depressiven Brustkrebspatientinnen ist Vorsicht angebracht. | S 06

kolposkopie-sprechstunde



Mehr als ein Pigmentfleck ...

Wegen einer „Pigmentstörung“ wird eine Patientin zur weiteren Abklärung überwiesen. Hinter den Flecken an Vulva und Vagina steckt allerdings mehr. | S 25

therapie aktuell / report

Bisphosphonate und Kieferosteonekrosen | S 13

Optimale Tokolyse | S 45

Angiogenesefaktoren bei Präeklampsie | S 45

Thrombosierisiko und „Pille“ | S 46

Verhütungsring | S 46

Homöopathisch an Mastodynie | S 47