

375 **Zu diesem Heft**

Aktuelles – kurz berichtet

- 379 *Kardiologie*
Chronisches Vorhofflimmern: Weniger Rezidive nach Katheterablation
- 380 *Onkologie*
Chemotherapie plus Antikörper bei Mammakarzinom
- 380 *Prävention*
Vor OP: Kardialer Belastungstest für Risikopatienten?
- 381 *Kardiologie*
Kardiologische Rehabilitation auch zuhause effektiv?
- 382 *Intensivmedizin*
Welche Blutzuckereinstellung bei septischem Schock?

Hinterfragt – nachgehakt

- 383 *Weltnerientag am 11. März 2010*
Diabetische Nephropathie – jetzt handeln!

Referiert – kommentiert

- 384 Everolimus oder Paclitaxel – Welche Stent-Beschichtung ist überlegen?
Kommentar: Sicherheit und Wirksamkeit: Der Everolimus-Stent schneidet besser ab

Originalarbeit | Original article


- 385 **Titelthema** Pegfilgrastim vs. Filgrastim zur Primärprophylaxe der febrilen Neutropenie bei Brustkrebspatientinnen nach Chemotherapie
Eine Kosten-Effektivitäts-Analyse für Deutschland
Pegfilgrastim vs filgrastim in primary prophylaxis of febrile neutropenia in patients with breast cancer after chemotherapy: a cost-effectiveness analysis for Germany
J. Sehouli, A. Goertz, T. Steinle, R. Dubois, C. Plesnila-Frank, A. Lalla, G. von Minckwitz

Kasuistik | Case report

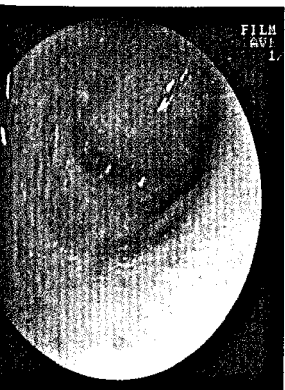
- 390 **Titelthema** Einseitiges Giemen als klinische Erstmanifestation eines Bronchuskarzinoids
Unilateral wheezes as the first clinical sign of a bronchial carcinoid
U. M. Becher, M. Kaminski, C. Grohe, S. Pabst, U. R. Juergens, K. Wilhelm, H. Ahmadzadehfar, M. Majores, R. Büttner, G. Nickenig, D. Skowasch

DMW Falldatenbank | Case report

- 394 Akuter thorakaler Vernichtungsschmerz bei einem Zahnarztbesuch – Fall 3/2010
A case of acute and intense thoracic pain during a dental treatment – Case 3/2010
G. Silbernagel, K. Brechtel, J. Stock, E. Randrianarisoa, W. Schneider, G. Ziemer, H.-U. Häring, B. Balletshofer



Intensivpatienten mit septischem Schock profitieren nach den Ergebnissen der COITSS-Studie nicht von einer dauerhaften Insulininfusion.



Bronchoskopie: Kompletter Verschluss des Segmentbronchus S8 durch den endobronchialen Tumor (s. Seite 391).

DMW

Deutsche
Medizinische Wochenschrift

9 | 5.3.2010

Seiten 373 – 428 • 135. Jahrgang

Mediquiz

- 395 83-jährige Patientin mit zunehmenden abdominellen Schmerzen und hochgestellten Darmgeräuschen
83-year-old woman with progressive abdominal pain and hyperactive bowel sounds
S. Schmid, S. Feuerbach, P. Heiss

CME – Zertifizierte Fortbildung | Review article

- 399 **Titelthema** Therapie der oberen gastrointestinalen Blutung
Therapy of upper gastrointestinal hemorrhage
A. Schmidt, K. Caca

409 Quiz-Fragen

411 CME-Evaluationsbogen

Übersicht | Review article

- 413 **Titelthema** Das Adipositasparadoxon oder Reverse Epidemiologie
Hohes Körpergewicht als protektiver Faktor bei bestimmten chronischen Bedingungen?
Obesity paradox or reverse epidemiology:
Is high body weight a protective factor for various chronic conditions?
T. E. Dorner, A. Rieder

Korrespondenz | Correspondence

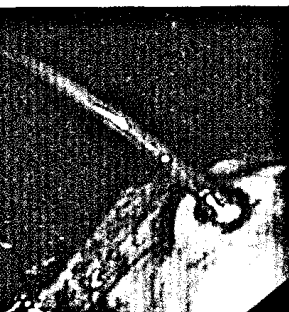- 419 **Leserbrief**
So lügt man mit Statistik – Heute: Die Meta-Analyse
Lying with statistic – today: the meta-analysis
M. Gogel / J. Koschack / A. Ziegler

423 Forum der Industrie

425 Veranstaltungen

426 Personalia

427 Impressum



Spritzende Ösophagusvarizenblutung (s. Seite 405).



Titelbildvorlage:
Blutstillung einer präpylorischen Ulkusblutung durch Clips (s. Seite 402).