

CURRICULUM

161 Kreuzschmerz: Wann ist eine bildgebende Abklärung sinnvoll?

Als bildgebende Basisuntersuchung ist nach wie vor die konventionelle Röntgenaufnahme indiziert. Die Wahl der Zusatzuntersuchung richtet sich nach der präzisen klinischen Fragestellung.

F. Wermelinger, P. M. Villiger

PRAXIS

166 Wann darf ein Neugeborenes mit dem Flugzeug reisen?

Keiner zu klein, ein Flugreisender zu sein.

J. Barben

IRRUNGEN UND WIRRUNGEN

169 Wie sinnvoll sind Responderanalysen in klinischen Studien?

Responderanalysen sollen kritisch hinterfragt werden.

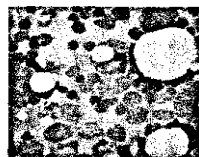
P. Kleist

DER BESONDERE FALL

171 Aussergewöhnliche paraneoplastische Bluteosinophilie

Wenn jemand «allergisch» auf seinen Tumor reagiert.

S. Nicolaus, M. Weiss, C. Mordasini,
M. Zoppi, H. P. Kohler



173 Abstehende Ohren und tiefes Kalzium: DiGeorge-Syndrom

Bei der Abklärung eines primären Hypoparathyreoidismus kann ein Blick in den Mund und auf die Ohren den entscheidenden Hinweis liefern.

R. Trepp, R. Nägele, M. Trepp, W. H. Reinhart

COUP D'ŒIL

175 Peitschenwurm im Zäkum

H. Omaren, J. Knuchel, J.-O. Gebbers

DER BESONDERE FALL

176 Wenn der kleine Finger das Leben zur Hölle macht ...

... mit Erlösung durch die Chirurgie.

S. Christen, A. Desbiolles, S. Bölter, B. Muff

LESERBRIEFE

178 Die Debatte ist noch nicht zu Ende!

A. L. Jacob, D. A. Rüfenacht

179 Vitamin D – Aspekte für die Praxis

M. Gnädinger, H.-U. Mellingerhoff

180 PERISKOP
