


NOVEMBER 01. 2010

expertenal



© Christina Richards / shutterstock.com

Chlamydien nicht entwischen lassen

So verhindern Sie die drohende Sterilität im Vorhinein. | S 23

„Halbseitenübergroße“ in der Kindheit


Wie relevant ist das Syndrom für die Praxis? | S 22

Migräne immer schlimmer

Vier Jahre lang kann sich der Kopfschmerz im Klimakterium noch verschlechtern. | S 22

zu guter Letzt

» 3 Fragen an | den Beirat Univ. Doz. Dr. Horst Steiner



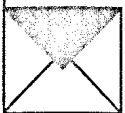
Unser Experte in Sachen Ultraschall stellt sich den EXTRACTA-Fragen. | S 48

Beirat | S 48

Impressum | S 49

» kongrässlich | cartoon

Erfahrungen eines Kongressgängers. | S 49



Wir freuen uns auf Ihr Feedback. Schreiben Sie uns!

gyn aktuell

» top thema | Schilddrüse und Kinderwunsch



Bleibt der Nachwuchs aus, sollte die Schilddrüsenfunktion der Frau genauer ins Visier genommen werden, rät PD Dr. Onno E. Janßen. | S 08

Feten vor Toxoplasmose schützen

Es drohen schwere Schäden und intrauteriner Fruchttod. | S 11

Bei Adnexitiden ist schnelles Handeln gefragt

Komplikationen verhindern. | S 12

Klitoristumor bei 83-Jähriger

Dahinter steckte kein Plattenepithelkarzinom ... | S 13

» kongress | Tumoren im Visier aktueller Forschung

Onkologie auf dem Gyn Update 2009. | S 14

» interview | Im Trend: Intimchirurgie



Über die Risiken dieser Operationen muss verstärkt aufgeklärt werden, fordert Prof. Dr. Rolf Kreienberg. | S 16

Wechseljahre: Arme Haut, armes Haar ...

Hilfe bei androgenetischer Alopezie und Hauterschläffung. | S 19

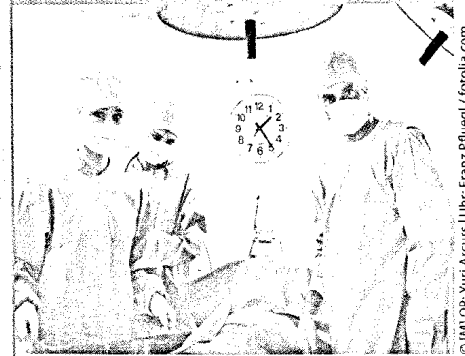
Verstopfter Baby-Darm

Schuld war ein seltenes Syndrom. | S 20

Mit Mönchspfeffer gegen PMS und Mastalgie

Agnus-castus-Extrakte gezielt einsetzen. | S 34

Neuzulassung



© IMI OP-Yuri Arcurs | Uhr: Franz Pfuegl / fotolia.com

Hysterektomie minimalinvasiv


Laparoskopisch oder vaginal: Ein Methodenvergleich. | S 04

Raus aus dem Wochenbett, rein ins Krankenhaus

Gründe für die postpartale Wiederaufnahme. | S 05

Schweinegrippe – ein Rückblick

Wie wirkte sich die neue Grippe auf Schwangere und junge Mütter aus? | S 06



Neoplasie trotz Konisation

Nachdem bei einer 45-jährigen Frau eine CIN III dingfest gemacht worden war, kam die LEEP-Schlinge zum Einsatz. Ohne Erfolg, wie die Nachuntersuchung zeigte. | S 24

therapie aktuell / report

- Individuell an Belastungsinkontinenz | S 17
- Mistel begleitend zur Chemo | S 45
- Notfallkontrazeption | S 46
- Langzeitverhütung | S 46
- Vitalstoffe in der Schwangerschaft | S 47
- Überaktive Blase | S 47