

# Aktuelle Dermatologie

März 2010 · Seite 65–108 · 36. Jahrgang

3 · 2010

---

## Editorial

- 65 **Der Frühling, er wirkt und lebt**  
Spring is at Work and Alive  
*C. Bayerl*

---

## Derma-Fokus

- 66 **Kontaktallergie – Handdermatitis mit Polyallergisierung assoziiert**  
Epstein-Barr-Virus – Mechanismus zur Vermehrung gefunden
- 67 **Malignes Melanom – Hoher Vitamin-D<sub>3</sub>-Spiegel vorteilhaft**  
Kontaktdermatitis – WC-Sitz kann zu Ausschlag führen
- 68 **Chronische Plaque-Psoriasis – Mycophenolatmofetil oder Ciclosporin**  
Ausschreibung – ROSA – Research on Skin-Dryness Award
- 69 **Medizinisches Publizieren – Nebenwirkungen nicht immer vollständig veröffentlicht**  
Hautkrebsscreening – Online-Befragung gestartet
- 70 **Kontaktallergie – Weniger Nickelallergien bei jungen Frauen in Dänemark**  
Nicht maligne Hauttumoren – Bildgebende Verfahren im Vergleich

---

## Das Histologische Quiz | The Histological Quiz

- 71 **Testen Sie Ihr Fachwissen**  
Test Your Knowledge  
*C. Hallermann, C. Bendick, S. Mey, A. C. Feller, H.-J. Schulze*

---

## Übersicht | Review

- 73 **Tiefes chemisches Peeling mit Phenol – Renaissance eines Goldstandards?**  
Deep Chemical Peeling with Phenole – Renaissance of a Gold Standard  
*T. Walker, L. Wiest, A. Boer, C. Bayerl*

---

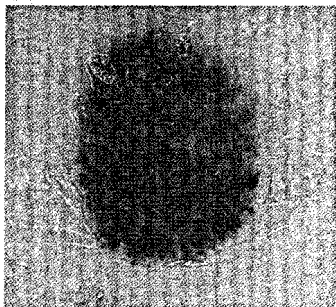
## Originalarbeit | Original Article

- 83 **Verbesserung der Hautphysiologie bei Frauen durch ein Ethinylestradiol- und Chlormadinonacetat-haltiges Kontrazeptivum**  
Improvement of Skin Physiology in Women Using an Oral Contraceptive Containing Ethinyl Estradiol/Chlormadinonacetat  
*T. Reuther, J. Bayrhammer, M. Kerscher*  
Kommentiert in „Spotlight“

---

## Kasuistiken | Case Reports

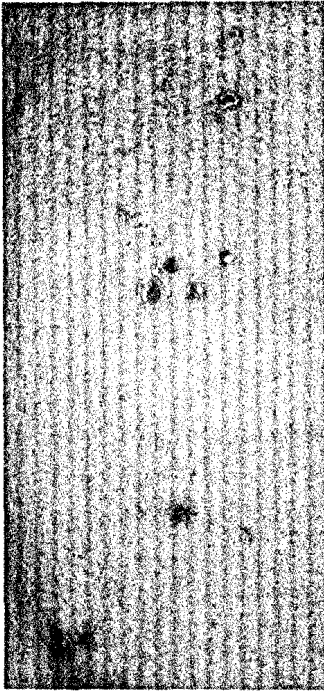
- 88 **Entwicklung eines Lichen ruber unter adjuvanter IFN-alpha 2a-Therapie eines Malignen Melanoms**  
Development of Lichen Ruber During Adjuvant Interferon-alpha 2a Therapy of Malignant Melanoma  
*L. Kowalzik, L. Eickenscheidt, F. Weiße, J.-M. Pönnighaus, R. A. Herbst*  
Kommentiert in „Spotlight“



Malignes Melanom (S. 67).

# Aktuelle Dermatologie

März 2010 · Seite 65 – 108 · 36. Jahrgang



Linsengroße, teilweise exkorierte erythematöse Papeln Schulter links. (S. 95).

91 Tricho-Rhino-Phalangeales Syndrom  
Tricho-Rhino-Phalangeal Syndrome  
*W.-I. Worret*

94 Insektenstichartige Hautveränderungen bei chronischer lymphatischer Leukämie –  
eine kutane Paraneoplasie  
Insect Bite-Like Reaction in Chronic Lymphocytic Leukemia – A Cutaneous Paraneoplasm  
*G. Wagner*

---

#### Von den Wurzeln unseres Fachs | From the Roots of Dermatology

99 Des Kindes Ernährung – gestern, heute und morgen und vom Überleben zum Besserleben  
Nutrition in Infancy – Yesterday, Today and Tomorrow and from the Survival to a Better Life  
*W. Nützenadel*

---

#### Buchbesprechungen 87, 90, 93, 103

---

105 **Veranstaltungen**

---

106 **Medizin & Markt**

---

108 **Impressum**