

# DMW

Deutsche  
Medizinische Wochenschrift

Seiten 429 – 486 • 135. Jahrgang

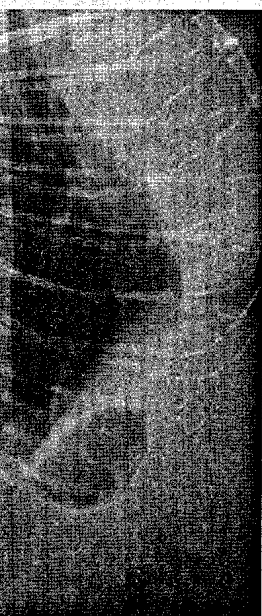10 | 12 · 3 · 2010

**431 Zu diesem Heft****Aktuelles – kurz berichtet**

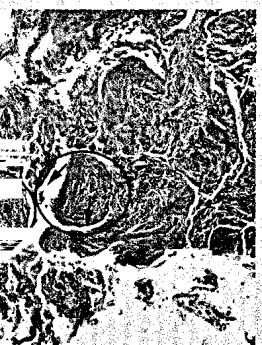
- 437 Gesundheitsökonomie**  
Rückenschmerzen: Werden Leitlinien berücksichtigt?
- 438 Nephrologie**  
Stenosen bei Dialyse-Shunts: Ballondilatation plus Stent?
- 438 Chirurgie**  
Magenband hilft adipösen Jugendlichen
- 439 Onkologie**  
Genomprofile als Risikomarker bei nicht-kleinzelligem Bronchialkarzinom
- 439 Kurzmitteilungen**  
– Lasofoxifen bei Osteoporosepatientinnen nach der Menopause  
– Weniger Arbeitsstunden – weniger Lohn
- 440 Rheumatologie**  
Welche Behandlung bei Psoriasis-Arthritis?
- Hinterfragt – nachgehakt**
- 441 Raumfahrtmedizin – nicht nur im All**
- Referiert – kommentiert**
- 442 Ist Ticagrelor Clopidogrel nach Koronarintervention überlegen?**  
*Kommentar: Ticagrelor oder Clopidogrel? Eine sequentielle Gabe ist die Antwort*

**Schwerpunkt Pneumologie****Editorial**

- 445 Titelthema Pneumologie: Wo stehen wir heute?**  
Today's position of pneumology  
*B. Schönhofer, T. Welte*
- Klinische Studien | Clinical studies**
- 446 Einfluss systemischer Manifestationen und Komorbiditäten auf den klinischen Zustand und den Verlauf bei COPD – Eine Übersicht über die Kohortenstudie COSYCONET**  
Systemic manifestations and comorbidities in patients with chronic obstructive pulmonary disease (COPD) and their effect on clinical state and course of the disease – An overview of the cohort study COSYCONET  
*R. A. Jörres, T. Welte, R. Bals, A. Koch, M. Schnoor, C. Vogelmeier*
- Kasuistik | Case report**
- 450 Titelthema Arzneimittelbedingte interstitielle Lungenerkrankungen**  
Drug-induced pulmonary interstitial disease  
*J. Freise, P. Wehmeier, T. Welte*



Röntgenbild der Wirbelsäule. Definierte Leitlinien für die Behandlung von Rückenschmerzen werden nur unzureichend umgesetzt.



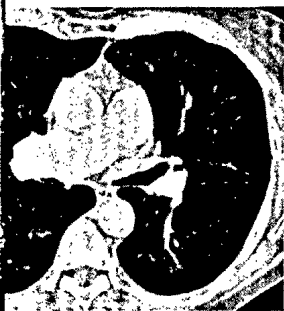Histologie der transbronchialen Biopsie (s. dieses Heft Seite 452).

# DMW

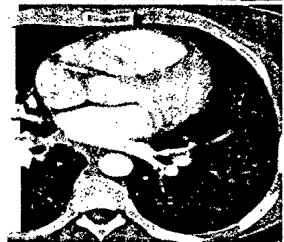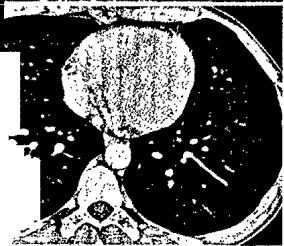
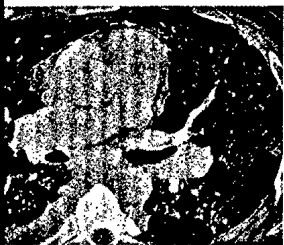Deutsche  
Medizinische Wochenschrift

10 | 12 · 3 · 2010

Seiten 429 – 486 • 135. Jahrgang



Was sehen Sie?  
(s. Mediquiz  
Seite 457).



Titelbildvorlage:  
Unterschiedliche Läsionen  
im CT-Thorax bei pulmonaler  
Langerhanszell-Histiozytose  
(s. dieses Heft  
Seite 463).

## Mediquiz

- 457 Eine 68-jährige Patientin mit chronischer obstruktiver Lungenerkrankung  
68-year-old woman with chronic obstructive pulmonary disease  
*C. P. HeuBel, F. J. F. Herth*

## Aktuelle Diagnostik & Therapie | Review article

- 461 Seltene zystische Lungenerkrankungen: Lymphangioleiomyomatose, pulmonale  
Langerhanszell-Histiozytose, lymphozytäre interstitielle Pneumonie  
Rare cystic lung diseases: lymphangioleiomyomatosis, pulmonary langerhans' cell  
histiocytosis and lymphocytic interstitial pneumonia  
*A. Prasse, G. Kayser*

## Pro & contra | Commentary

- 466 „Healthcare-associated pneumonia“ – ist diese neue Entität für die Diagnostik  
und Therapie von Pneumonien wichtig? Pro  
Healthcare-associated pneumonia – is this new entity important for diagnosis  
and treatment of pneumonia? pro  
*B. Schaaf*
- 467 „Healthcare-associated pneumonia“ – ist diese neue Entität für die Diagnostik  
und Therapie von Pneumonien wichtig? Contra  
Healthcare-associated pneumonia – is this new entity important for diagnosis  
and treatment of pneumonia? contra  
*S. Ewig*

## Übersicht | Review article

- 468 **Titelthema** Hilft die Phänotypisierung des Asthmas bei der Differentialdiagnose?  
Does phenotyping asthma help to improve differential treatment?  
*C. Taube, R. Buhl*

## Kommentar | Commentary

- 474 **Titelthema** Wie viel Hypoxämie verträgt der Mensch?  
What degree of hypoxemia is tolerable for human beings?  
*D. Köhler*

## Korrespondenz | Correspondence

- 478 **Frage aus der Praxis**  
Bronchiektasie: Prophylaxe bei rezidivierenden Pneumonien und definitive  
chirurgische Therapie  
Bronchiectasia: prevention of recurrent pneumonia and definite surgical treatment  
*F. F. J. Herth*

- 481 **Forum der Industrie**
- 483 **Veranstaltungen**
- 484 **Personalia | Lebensbilder**
- 485 **Impressum**