



JDDDG



Journal der Deutschen Dermatologischen Gesellschaft
Journal of the German Society of Dermatology

Editorial – Postthrombotisches Syndrom – kein unveränderbares Syndrom
 Michael Jünger 75

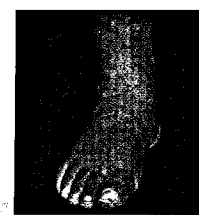Journal-Club 76

Übersichtsarbeiten

Stefanie Reich-Schupke, Peter Altmeyer, Markus Stücker

**Was wissen wir über das postthrombotische Syndrom?
 Review aktueller Informationen zum postthrombotischen
 Syndrom bei Erwachsenen**

What do we know of post-thrombotic syndrome?
 Current status of post-thrombotic syndrome in adults



81

Originalarbeiten

Ngoc Quan Phan, Dorothee Siepmann, Ingrid Gralow, Sonja Ständer

**Adjuvante topische Therapie mit einem Cannabinoid-
 Rezeptor-Agonisten bei postzosterischer Neuralgie im Gesicht**

Adjuvant topical therapy with a cannabinoid receptor agonist in facial
 postherpetic neuralgia

88

Anja Potthoff, Norbert H. Brockmeyer, Götz Gelbrich, Kathrin Neuhaus, Stefan Esser,
 Nico Reinsch, Martin Hower, Sarah Mostardt, Anja Neumann, Till Neumann

**Lipodystrophie als Hinweis für das metabolische
 Syndrom bei Patienten der HIV-HEART-Studie**

Lipodystrophy – a sign for metabolic syndrome in patients
 of the HIV-HEART study

92

Fallberichte

Ina M. Scholz, Astrid Nümann, Ursula G. Froster,
 Peter Helmbold, Alexander H. Enk, Helmut Näher


**Entdeckung einer neuen Mutation im CYLD-Gen
 bei einer Familie mit Brooke-Spiegler-Syndrom**

New mutation in the CYLD gene within a family with Brooke-Spiegler syndrome

99

Dagmara E. Y. Mayer, Christian Baal, Margaritha Litschauer-Poursadrollah,
 Wolfgang Hemmer, Reinhart Jarisch

Unkämmbare Haare und atopische Dermatitis bei tricho-dentoosärem Syndrom
 Uncombable hair and atopic dermatitis in a case of tricho-dento-osseous syndrome



102

Perspektiven

Bodo C. Melnik

FoxO1 – der Schlüssel zur Pathogenese und Therapie der Akne?

FoxO1 – the key for the pathogenesis and therapy of acne?

105

Akademie

Facharztwissen

Bernhard Przybilla, Franziska Ruëff

Hymenopterengiftallergie

Hymenoptera venom allergy

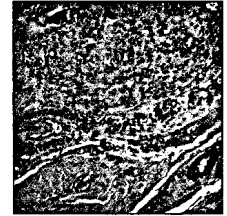
114

Diagnosequiz

Isabell Sick, Michael Mühlstädt, Michael J. Flaig, Christian Kunte

Subkutaner Knoten am Zeigefinger einer 56-jährigen Patientin

Subcutaneous nodule at the index finger of a 56-years-old female patient



133

Forum

Laudationes

136

Buchbesprechungen

139

Tagungsberichte

140

Tagesnotizen

142

Personalia

143

Österreichische Gesellschaft für Dermatologie und Venerologie (ÖGDV)

144

Arbeitsgemeinschaft Dermatologische Onkologie (ADO)

145

Kongresskalender

146

Beilagenhinweis

Dieser Ausgabe liegen die „Pharma Nachrichten“ bei. Wir bitten um freundliche Beachtung.