

Forensische Altersdiagnostik I Forensic age diagnostics I

Redaktion: K. Püschel, Hamburg ; A. Schmeling, Münster

- 457 Einführung zum Thema:
Forensische Altersdiagnostik. Etabliertes
Teilgebiet der forensischen Wissenschaften**
Forensic age diagnostics. Established field of forensic sciences
A. Schmeling · K. Püschel

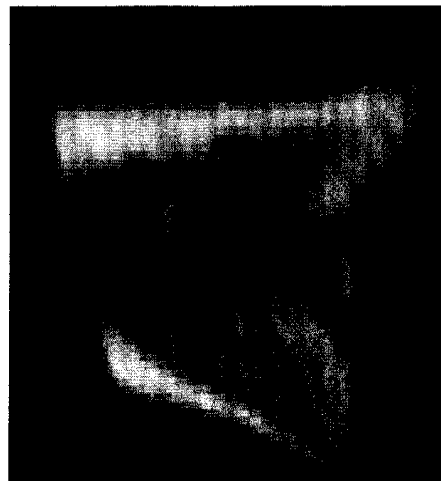
- 459 Altersselektion in Referenzstichproben.
Auswirkung auf die forensische Altersschätzung**
Age selection in reference samples. Effect on forensic
age estimation
B. Gelbrich · R. Lessig · M. Lehmann · K.-H. Dannhauer ·
G. Gelbrich

- 464 proximale Tibiaepiphyse im Magnetresonanztomogramm. Neue Möglichkeit zur Altersbestimmung bei Lebenden?**
Proximal tibial epiphysis in magnetic resonance imaging.
New possibility for age estimation of living persons?
E. Jopp · I. Schröder · R. Maas · G. Adam · K. Püschel

- 469 Einfluss der Retention auf die Weisheitszahnmineralisation**
Influence of impaction on third molar mineralization
B. Knell · A. Schmeling

- 475 Skelettaltersbestimmung der Hand**
Skeletal age determination of the hand
S. Schmidt · T. Fracasso · H. Pfeiffer · A. Schmeling

- 483 Beurteilung des Ossifikationsstadiums der medialen Klavikulaepiphysenfuge. Vergleich von Projektionsradiographie, Computertomographie und Magnetresonanztomographie**
Ossification stage of the medial clavicular epiphysis.
Comparison of projectional radiography, computed tomography and magnetic resonance imaging
V. Vieth · M. Kellinghaus · R. Schulz · H. Pfeiffer · A. Schmeling



Sternales Klavikulaende im CT, Ossifikationsstadium. Mehr dazu lesen Sie ab ► Seite 483

■ Originalien Originals

- 489 Feuerbestattungsleichenschau. Qualitätskontrolle der ersten ärztlichen Leichenschau bei natürlichem Tod?**
Post-mortem examination of corpses prior to cremation. Quality control of the first post-mortem examination in death due to natural causes?
T. Bajanowski · A. Freislederer · K. Trübner · M. Vennemann · D. Spendlove
- 496 Körpergrößenschätzung und Geschlechtsdiskrimination. Messung des maximalen Längs- und Querdurchmessers des Schädels**
Estimation of height and sex determination. Measurement of maximum cranial length and width
T.V. Kolencherry · F. Ramsthaler · M. Obert · C.G. Birngruber · K. Kreutz · M.A. Verhoff

519 Ersticken durch weiche Bedeckung

Suffocation with soft covers

W. Keil · A. Berzlanovich

528 CME-Fragebogen

Questionnaire

■ **Kasuistiken** Case reports

**504 Zerebrales Aneurysma bei einem 10-jährigen Mädchen.
Fallbericht und Literaturübersicht**

Cerebral aneurysm in a 10-year-old girl. Case report and literature review

E. Doberentz · P. Niehusmann · K. Kuchelmeister · B. Madea

**510 Intramuskuläre Applikation von Depotmedikamenten.
Ungewöhnlicher histologischer Befund in der Autopsiediagnostik**

Intramuscular administration of extended release drugs. Uncommon histological finding at autopsy

L. Hecht · A. Lamprecht

■ **Der besondere Fall im Bild** Photo essay

**515 Stichbeibringung an den Beinen? Fallstricke bei der äußeren
Leichenschau nach notärztlicher Behandlung**

Stab wounds to the legs. Pitfalls of external examination of corpses following emergency medical treatment

A.S. Schröder · K. Püschel · S. Anders

■ **Verschiedenes** Miscellaneous

529 Mitteilungen der Deutschen Gesellschaft für Rechtsmedizin
Notification

534 Termine Forthcoming meetings

536 Vorschau Preview

536 Impressum Impressum