

Haut und Schwangerschaft

Skin and pregnancy

Redaktion: D. Bruch-Gerharz · M. Sticherling

1012 Haut und Schwangerschaft

Skin and pregnancy

M. Sticherling · D. Bruch-Gerharz

1014 Spezifische Schwangerschaftsdermatosen

The specific dermatoses of pregnancy

C.M. Ambros-Rudolph

1021 Chronisch entzündliche und autoimmun vermittelte Dermatosen in der Schwangerschaft. Verlauf und Prognose für Mutter und Kind

Chronic inflammatory and autoimmune mediated dermatoses during pregnancy. Course and prognosis for mother and child

R. Renner · M. Sticherling

1027 Allergische Erkrankungen bei Schwangeren. Übersicht zu Diagnostik und Therapie

Allergic diseases in pregnancy. Overview of diagnosis and therapy

R. Treudler

1034 Hautinfektionen in der Schwangerschaft

Skin infections in pregnancy

R.R. Müllegger · M. Glatz

1040 Melanom und Schwangerschaft

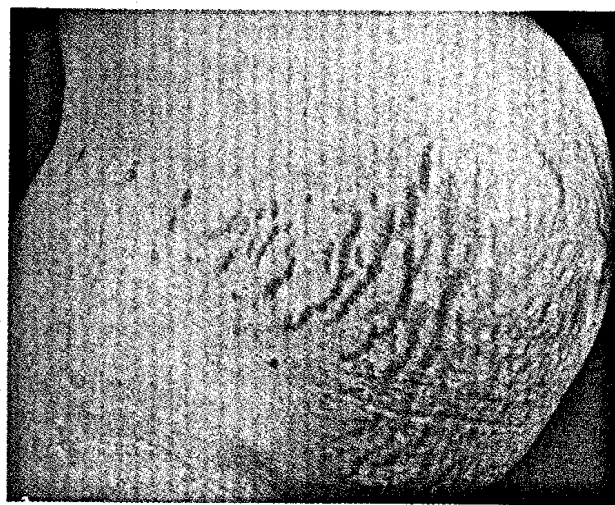
Melanoma and pregnancy

C. Erfurt-Berge · E. Kaempgen

1046 Dermatotherapie in der Schwangerschaft

Dermatologic therapy in pregnancy

J. Wohlrab



Polymorphe Schwangerschaftsdermatose. Lesen Sie mehr auf ► Seite 1014

■ Kasuistiken Case reports

1052 Erfolgreiche symptomatische Therapie einer Epidermodysplasia verruciformis mit Imiquimod 5% Creme

Successful symptomatic treatment of epidermodysplasia verruciformis with imiquimod 5% cream

A. Heratizadeh · B. Völker · E. Kupsch · K. Wichmann · A. Kapp · T. Werfel

1056 Positive Testreaktionen im Abrissepikutantest bei negativem Standardepikutantest. Bedeutung für die berufsdermatologische Begutachtung

Positive strip patch test reactions with coexistent negative patch test reactions. Relevance for the assessment practice of occupational skin disease

N. Scola · N. Hunzelmann · T. Ruzicka · S. Kobus · E. Adamek · P. Altmeyer · H. Dickel

■ Dermatoskopie – Fall des Monats

Dermatoscopy – case of the month

1061 Pigmentierte Läsion der Schläfenregion. Melanozytärer Tumor, Basalzellkarzinom oder irritierte seborrhoische Keratose?

Pigmented lesion on the temple. Pigment cell tumor, basal cell carcinoma, or irritated seborrheic keratosis?

H. Schulz

■ CME Weiterbildung · Zertifizierte Fortbildung Continuing education

1063 Kutane Kalziphylaxie

Cutaneous calciphylaxis
U. Wollina

1072 CME-Fragebogen

Questionnaire

■ In der Diskussion Under debate

1073 Evaluation eines dominant-negativen rekombinanten Herpes-simplex-Virus (HSV) Typ 1 als Impfstoff gegen Herpes genitalis bei Mäusen und Meerschweinchen

Evaluation of a dominant-negative recombinant herpes simplex virus (HSV) type 1 as a vaccine against genital herpes in mice und guinea pigs
R. Brans

■ Verschiedenes Miscellaneous

1013 Für Autoren For authors

1084 Impressum Imprint

1033 In eigener Sache Internal news

1009 Panorama Dermatologische Praxis Panorama of dermatological practice

1066 Termine Forthcoming meetings