

Highlights des ASCO-Kongresses 2010: Aktuelle Therapiekonzepte bei Kopf-Hals-Tumoren

Highlights from the ASCO Congress 2010: Current therapy concepts in head and neck tumors

Redaktion: R. Knecht, Hamburg

1154 Aktuelle Therapiekonzepte bei Kopf-Hals-Tumoren. Post ASCO-Kongress

Current therapy concepts in head and neck tumors.
Post ASCO Congress
R. Knecht

1156 Aktueller Stellenwert der Induktionschemo- therapie. ASCO-Kongress 2010

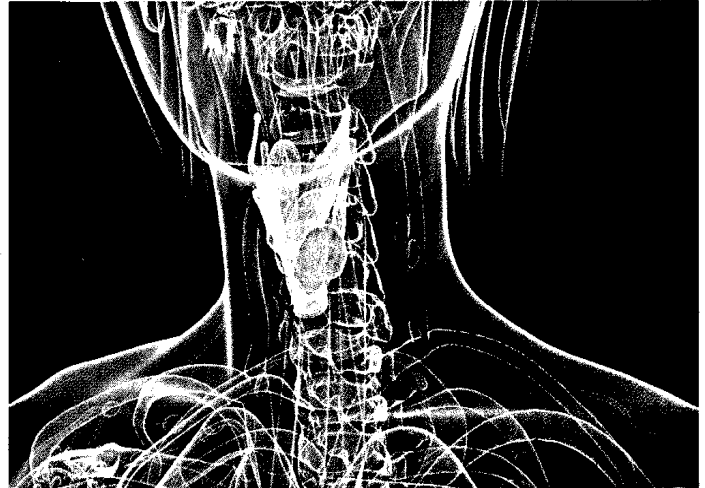
The current value of induction chemotherapy.
ASCO congress 2010
A.M. Mumme · F. Reitmeier · R. Knecht

1163 HPV-Infektion bei Kopf- und Hals-Malignomen. Highlights vom ASCO-Kongress 2010

HPV infection in head and neck squamous cell carcinoma
(HNSCC). Highlights from ASCO 2010
A.S. Ihloff · R. Knecht · S. Tribius

1168 Strahlentherapie bei Kopf-Hals-Tumoren. Highlights vom ASCO-Kongress 2010

Radiation therapy in head and neck cancer.
Highlights from ASCO 2010
S. Tribius · C. Petersen · R. Knecht · A.S. Ihloff



3-D-Darstellung des Larynx mit aufgefärbtem Tumor
Mehr dazu lesen Sie ► ab Seite 1154

© Sebastian Kaulitzki / shutterstock.com

■ **Originalien** Original articles

1174 Stimmrehabilitation nach Laryngektomie.

Erste klinische Erfahrungen mit der Provox-VEGA®-Stimmprothese und dem SmartInserter®-System

Voice rehabilitation after laryngectomy. Initial clinical experience with the
Provox-Vega® voice prosthesis and the SmartInserter® system
K.J. Lorenz · H. Maier

1184 Implantatgebundene Zungenfixierung zur Therapie schlafbezogener Atmungsstörungen. Eine Machbarkeitsstudie

Tongue fixation system for therapy of sleeping disorders. A feasibility study
C. Punke · C. Schöntag · B. Hortian · D. Behrend · V. Hingst ·
H. von Schwanewede · H.W. Pau

■ **Im Fokus** In focus

1190 Zungenfixierung bei OSA

Tongue fixation in OSA
T. Verse

1217 Die kindliche obstruktive Schlafapnoe

Obstructive sleep apnea in children
J.U. Sommer · B.A. Stuck · J.T. Maurer

1226 CME-Fragebogen

Questionnaire

■ **Kasuistiken** Case reports

1192 Simultanes Plattenepithelkarzinom und follikuläres Lymphom der Tonsille

Simultaneous squamous cell carcinoma and follicular lymphoma of the tonsil
A.E. Albers · M. Hummel · U. Keilholz · G. Tzamalīs

1197 Fazialisparese durch einen benignen Parotistumor

Facial nerve palsy due to a benign parotid gland tumor
M. Grosheva · M. Ortmann · D. Beutner

■ **Bild und Fall** Photo essay

1201 Exophytischer Parotistumor

Exophytic tumor of the parotid gland
M. Boedeker · W. Maier · G. Kayser · C.C. Boedeker

1204 Monströser Tumor der Kopfhaut

Giant scalp mass
J. Deutsch · D. Trick · K.-W. Delank

■ **Phoniatrie und Pädaudiologie** Phoniatrics and Pedaudiology

**1208 Abweichende Sprachentwicklung nach Cochleaimplantation?
Zur Anwendbarkeit des Elternfragebogens ELFRA-2**

Deviant language development following cochlear implantation? Applicability of the parent questionnaire ELFRA-2
K. Reichmuth · A. Nickisch · P. Matulat · A. Fiori · J. Swart · K. Elixmann-Mittler ·
V. Voigtmann · W. Döring · A. Stollenwerk · A. Lesinski-Schiedat · S. von der Haar-Heise ·
A. Knief · A. am Zehnhoff-Dinnesen

■ **Verschiedenes** Miscellaneous

1167 Termine Forthcoming meetings

1228 Impressum Imprint

■ e-HNO: Originalien Original articles

1229 Verbale Lern- und Merkfähigkeitsdefizite bei Kindern mit Verdacht auf auditive Verarbeitungs- und Wahrnehmungsstörungen

Auditory verbal learning in children with suspected auditory processing deficits

M. Ptok

■ e-HNO: Kasuistiken Case reports

1237 Computertomographisch nicht beschriebener intraorbitaler hölzerner Fremdkörper

Intraorbital wooden foreign body undetected on CT

A.M. Paul · T. Grundmann

1241 Posttraumatisches Aneurysma der A. dorsalis nasi. Eine Rarität nach stumpfem Trauma

Post-traumatic aneurysm of the dorsal nasal artery.

A rarity following blunt trauma

T. Schuldt