

Editorial


Schnittpunkte zwischen Kardiologie und Kardiochirurgie 4

PCI oder Bypass?

Drei Jahre nach SYNTAX 6

MRT-fähiger Herzschrittmacher

In Zukunft können Schrittmacherpatienten im MRT untersucht werden 8

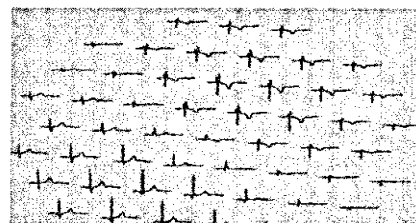


Koronare Intervention im Alter

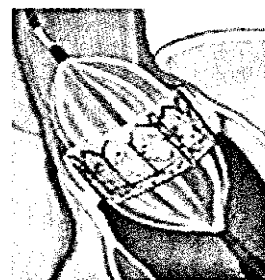
Eine PCI ist bei über 80-Jährigen besonders wirksam 10

Aufschlussreiche Magnetwellen

Magnetfeld-Bildgebung hilft bei der Einschätzung des Risikos für einen Plötzlichen Herztod 12/13



Transkatheter-Aortenklappe reduziert Sterberate
Hochrisikopatienten profitieren von der Implantation einer Aortenklappe mittels Herzkatheter



Mitralklappe mit einem Clip wieder in Form gebracht
Mit einem perkutanen interventionellen Verfahren lässt sich die Mitralklappeninsuffizienz reparieren 14/15

Einsichten zu Thrombozytenaggregationshemmern
Die neuen europäischen Leitlinien zur Revaskularisierung nach ST-Hebungsinfarkt empfehlen Prasugrel 16/17

Neue Fixkombination aus Sartan plus Calciumantagonist
Für Patienten mit schwer einstellbarem Bluthochdruck gibt es neue Kombinationspräparate 20

Perioperative Medikation

Erhalten Patienten vor der Intervention ein hochdosiertes Statin, können damit Ereignisse verhindert werden 22