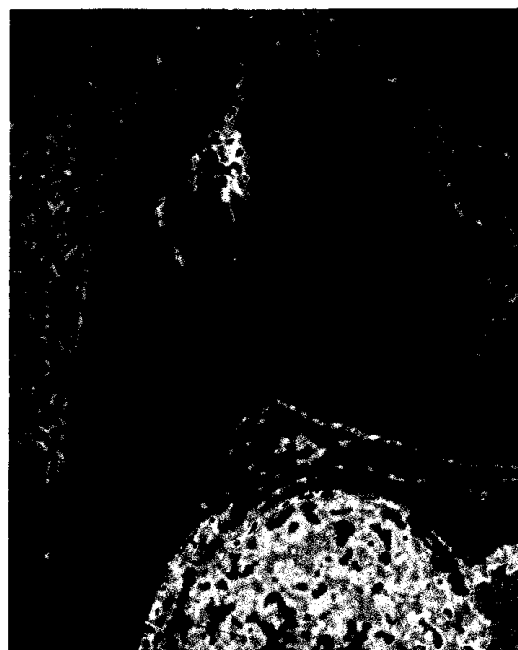


Mammadiagnostik Breast imaging

Redaktion: T.H. Helbich · M. Reiser · T. Schlossbauer · H. Imhof

- 954 Einführung zum Thema: Was gibt es Neues in der Brustbildgebung? „From bench to bedside“**
Introduction to the topic: What is new in breast imaging?
From bench to bedside
T.H. Helbich · M. Reiser · T. Schlossbauer · H. Imhof
- 955 Neues zum Hochrisikomammascreeing**
New information on high risk breast screening
C.C. Riedl · L. Ponhold · R. Gruber · K. Pinker · T.H. Helbich
- 964 Moderne B-Bild-Sonographie der Mamma**
Modern gray-scale sonography of the breast
N.K. Wöhrle · K. Hellerhoff · M.F. Reiser · D.-A. Clevert
- 973 Automated-breast-volume-Scanner (ABVS). Eine neue Methode zur Mammadiagnostik**
Automated breast volume scanner (ABVS).
A new approach for breast imaging
N.K. Wöhrle · K. Hellerhoff · M. Notohamiprodjo · M.F. Reiser · D.-A. Clevert
- 982 Physikalische Aspekte der verschiedenen Tomosynthesesysteme**
Physical aspects of different tomosynthesis systems
F. Semturs · E. Sturm · R. Gruber · T.H. Helbich
- 991 Digitale Brusttomosynthese. Technische Grundlagen, aktuelle klinische Relevanz und Perspektiven für die Zukunft**
Digital breast tomosynthesis. Technical principles, current clinical relevance and future perspectives
K. Hellerhoff
- 999 Perspektiven der digitalen Mammographieplattform**
Perspectives of the digital mammography platform
R. Gruber · C.C. Riedl · M. Reisinger · K. Pinker · E. Sturm · F. Semturs · T.H. Helbich
- 1008 Wertigkeit von Mammographie, Sonographie und MRT zur Verlaufsbeurteilung der neoadjuvanten Chemotherapie bei lokal fortgeschrittenem Mammakarzinom**
Importance of mammography, sonography and MRI for surveillance of neoadjuvant chemotherapy for locally advanced breast cancer
T. Schlossbauer · M. Reiser · K. Hellerhoff
- 1014 Bildgebung molekularer Strukturen der Brust mit neuen Techniken der Sonographie**
Imaging of molecular structures of breasts with new sonography techniques
M. Reisinger · G. Schueller · R. Gruber · K. Pinker · C. Riedl · T.H. Helbich
- 1022 Nichtinvasive bildgebende Verfahren zum präoperativen axillären Lymphknotenstaging beim Mammakarzinom**
Non-invasive imaging modalities for preoperative axillary lymph node staging in patients with breast cancer
K. Wasser · A. Schnitzer · J. Brade · S.O. Schoenberg
- 1030 Funktionelle und molekulare Bildgebung bei Brusttumoren**
Functional and molecular imaging of breast tumors
K. Pinker · P. Brader · G. Karanikas · K. El-Rabadi · W. Bogner · S. Gruber · M. Reisinger · S. Trattng · T.H. Helbich



Invasiv duktales Mammakarzinom in der farbkodierten kontrastverstärkten Mamma-MRT ▶ Seite 1008

■ Journal Club Journal Club

- 951 Inzidentelle Befunde im CT des Herzens. Die Bedeutung des vollen Sichtfeldes**
Incidental findings in cardiac CT.
The importance of a complete field of vision
M. Karul

■ **CME Weiterbildung · Zertifizierte Fortbildung** Continuing education

1039 Strahlenhygiene in der medizinischen Röntgenbildgebung. Teil 3: Strahlenexposition des Patienten und Risikobewertung

Radiation hygiene in medical X-ray imaging.
Part 3: Radiation exposure of patients and risk assessment
E.A. Nekolla · J. Griebel · G. Brix

1053 CME-Fragebogen

Questionnaire

953 Renaissance der Antike.

„Back to the roots“ in der Multiple-Sklerose-Bildgebung

Renaissance of the Classical World.
Back to the roots in multiple sclerosis imaging
S. Ulmer

■ **Mitteilungen des BDR** News from the BDR

1055 Mitteilungen des Berufsverbandes der Deutschen Radiologen

News from the BDR

■ **Verschiedenes** Miscellaneous

1038 Termine Forthcoming meetings

U3 Impressum Imprint