

■ Einführung zum Thema Introduction to the topic

1028 Orthopädie – großes Spektrum, faszinierendes Fach

Orthopedics – large spectrum, fascinating discipline
V. Ewerbeck

■ Originalien Originals

1029 Die minimal-invasive Karpaltunnelspaltung. Eine Alternative zur klassischen offenen Spaltung?

Limited portal carpal tunnel release.
An alternative to classic open release?
P. Jaminet · F. Werdin · J.S. Jabsen · A. Kraus · N. Sinis · H.E. Schaller

1036 Zementfreier Oberflächenersatz bei Dislokationsarthropathie des Schultergelenks

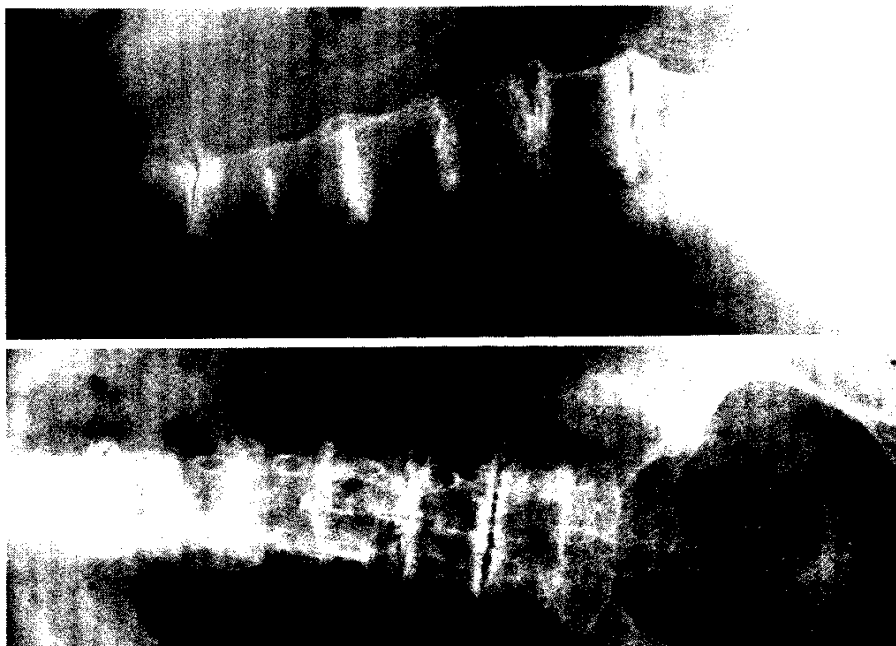
Cementless humeral head replacement for dislocation arthropathy of the
shoulder joint
B.S. Werner · F. Gohlke

1044 Die monosegmentale ventrale Spondylodese mit dem SynFix-LR™. Eine prospektive 2-Jahres-Studie

Monosegmental anterior lumbar interbody fusion with the SynFix-LR™ device.
A prospective 2-year follow-up study
E. Hoff · P. Strube · C. Groß · T. Hartwig · M. Putzier

1051 Schwangerschaftsassozierte Osteoporose. Differentialdiagnose des „banalen“ muskuloskelettalen Schmerzes in Schwangerschaft und Stillzeit

Pregnancy-associated osteoporosis. Differential diagnosis of “common” musculo-
skeletal pain during pregnancy and lactation
U. Heim · M. Clauss · N. Bürki · T. Lutz · T. Ilchmann



Über die massive Degeneration der Wirbelsäule durch Osteoarthritis
alcaptonurica und weitere Folgen der Alkaptonurie lesen Sie
► ab Seite 1057

1071 Kongenitaler Klumpfuß

Congenital clubfoot

K. Weimann-Stahlschmidt · R. Krauspe · B. Westhoff

1085 CME-Fragebogen

Questionnaire

Abonnenten punkten doppelt! Nutzen Sie kostenlos alle CME-Beiträge von *Der Orthopäde*

■ **Kasuistiken** Case reports

1057 Alkaptonurie.

Arthropathia ochronotica durch angeborenen Stoffwechseldefekt

Alkaptonuria.

Ochronotic arthropathy caused by hereditary metabolic disease

A. Klein · H.-W. Körner · F. Schulz

**1062 „Toxic shock syndrome“ (TSS) bei postoperativer Kniegelenk-
infektion**

Toxic shock syndrome (TSS) after a postsurgery knee infection

M. de Jesus Pereira · K. Jäckle

1065 Die Nora-Läsion. Diskussion einer seltenen Knochenproliferation

Nora's lesion. Discussion of a rare bone proliferation

D. Adler · T. Aigner · G. von Salis-Soglio · M. Gutberlet · C.-E. Heyde

■ **Verschiedenes** Miscellaneous

1090 Termine Forthcoming meetings

1092 Impressum Imprint