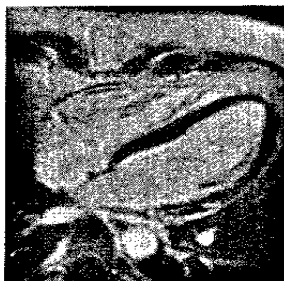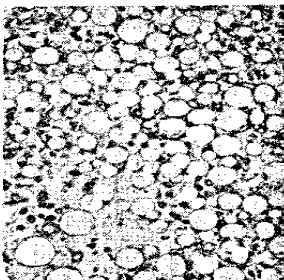


Diagnostische Verfahren und Bildgebung



Thrombozyten und Gerinnungssystem bei kardiovaskulären Erkrankungen



187 Editorial

188 Hotline

Hat die Myokardszintigrafie heute noch einen Stellenwert in der Kardiologie? 188 · Höhere Feldstärken in der kardiovaskulären MRT 196 · Verfahren zur Messung der Thrombozytenfunktion: pro und kontra 202 · Verschluss des Herzohrs zur Schlaganfallprophylaxe 208

213 Vorschau

214 Impressum

215 Integrative Bildgebung zur Therapieplanung bei Shuntvitien im Erwachsenenalter

*S. P. Schön, U. Speiser, B. Sievers,
R. H. Strasser*

229 Nicht invasive Bildgebung vor kardialer Resynchronisationstherapie

O.-A. Breithardt, M. Schmid, D. Ropers

247 Antithrombotische Therapie der koronaren Herzerkrankung

A. E. May, T. Geisler, M. Gawaz

257 Antikoagulation bei Vorhofflimmern *T. Geisler, M. Flather*