

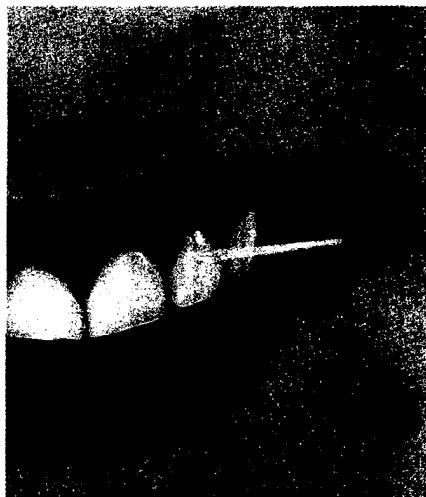Foto: stockdisc

**Fädeln reinigt die Zähne besonders dort, wo die Bürste nicht hinkommt. Aktuell ist jedoch ein Streit entbrannt, ob Zahnseide auch bei Kindern vor Karies schützt.**

Seite 138




Foto: CeBIT

**Auch die CeBIT leidet unter der Finanzkrise. Was dennoch boomt: eHealth.**

Seite 136



<b>Editorial</b>	<b>1</b>	<b>Praxismanagement</b>	
<b>Leitartikel</b>		Höhenflug: Gold	<b>76</b>
BZÄK-Präsident Dr. Engel zum möglichen Stopp des GOZ-Referentenentwurfs	<b>6</b>	Deutschlands beste Arbeitgeber: Abgucken erwünscht	<b>80</b>
<b>Gastkommentar</b>		Praxisgestaltung: Zuhause beim Zahnarzt	<b>86</b>
Journalist Klaus Heinemann zerlegt den Gesundheitsfonds	<b>10</b>	Wirtschaftliche Entwicklung der Praxis: Planung versus Zufall	<b>94</b>
<b>Nachrichten</b>	<b>9, 12</b>	Orientierung für Patienten: Marke statt No-Name	<b>98</b>
<b>Politik und Beruf</b>		<b>Recht</b>	
LPR-Treffen in Kiel: Qualitätsförderung – Chance zum Aufbruch	<b>18</b>	Urteile	<b>104</b>
Ärztelonarreform: Die Blackbox	<b>22</b>	<b>Veranstaltungen</b>	<b>107</b>
IDZ-Studie: Neue Prognose zur Zukunft der Zahnärzte	<b>24</b>	<b>EDV und Technik</b>	
FVDZ-Presseseminar zur Gesundheitskarte: Nur Kosten, kein Fortschritt	<b>30</b>	CeBIT: Heilung durch eHealth	<b>136</b>
<b>Gesundheit und Soziales</b>		<b>Prophylaxe</b>	
DAK-Gesundheitsreport: Pillen bei Problemen	<b>32</b>	Streit in der Prophylaxeszene: Zank um den seidenen Faden	<b>138</b>
<b>Titelstory</b>		Der Stellenwert von Zahnseide: Ein Plädoyer für Sachverstand	<b>140</b>
IDS 2009: Strategisch informieren – auf klinische Nachweise achten	<b>34</b>	Internationale Süßwarenmesse in Köln: Weitere Zahnmannchen-Produkte	<b>142</b>
<b>Zahnmedizin</b>		<b>Internationales</b>	
Vermeidbares Problem: Die postoperative Hypersensibilität	<b>44</b>	Berufsqualifikations-Richtlinie: 30 Jahre Europas Zahnheilkundegesetz	<b>144</b>
Der besondere Fall: Osteoma eburneum des linken Kieferwinkels	<b>52</b>	EU-Gesundheitskommissarin: Vision eines Gesundheitsmarktes	<b>150</b>
 Der aktuelle klinische Fall: Kraniozervikale Manifestation eines Non-Hodgkin-Lymphoms	<b>56</b>	<b>Historisches</b>	
<b>Medizin</b>		Das RKI im Nationalsozialismus: Dunkle Vergangenheit aufgedeckt	<b>154</b>
Hepatologie: Expertenpapier zum besseren Umgang mit Hepatitis B	<b>60</b>	<b>Freizeit und Reisen</b>	
<b>Tagungen</b>		Köln-Tipps zur IDS	<b>158</b>
8. Keramiksymposium: Viele Antworten auf Fragen zur vollkeramischen Prothetik	<b>62</b>	<b>Neuheiten</b>	<b>166</b>
Jahrestagung IAZA: Akute und chronische Kiefer- und Gesichtsschmerzen	<b>70</b>	<b>Bekanntmachungen</b>	<b>130</b>
<b>Finanzen</b>		<b>Impressum</b>	<b>178</b>
Billiges Baugeld: Jetzt festschreiben	<b>72</b>	<b>Leserservice-Kupon</b>	<b>205</b>
		<b>Letzte Nachrichten</b>	<b>205</b>
		<b>Zu guter Letzt</b>	<b>208</b>