

# Trockenes Auge und Hormone, Teil 1

Dry eye and hormones, part 1

Redaktion: F. Schirra

## 870 Einführung zum Thema: Trockenes Auge und Sexualhormone. Teil 1

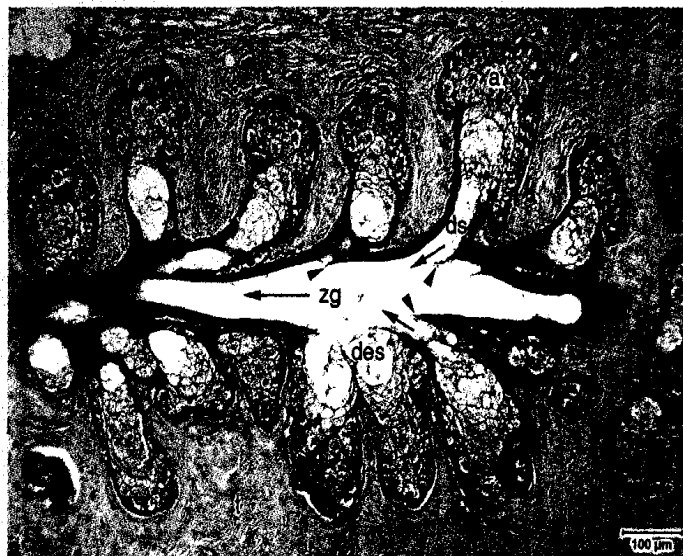
Dry eye and sex hormones. Part 1  
F. Schirra

## 872 Meibom-Drüsen. Teil I: Anatomie, Embryologie und Histologie der Meibom-Drüsen

Meibomian glands. Part I:  
Anatomy, embryology and histology  
of the Meibomian glands  
N. Knop · E. Knop

## 884 Meibom-Drüsen. Teil II: Physiologie, Eigenschaften, Verteilung und Funktion des Meibom-Öls

Meibomian glands. Part II:  
Physiology, characteristics, distribution  
and function of meibomian oil  
E. Knop · N. Knop · F. Schirra



Das Sekret der Meibom-Drüse wird in den Azini produziert und über ein mehrteiliges Gangsystem in Richtung Lidrand befördert.  
► Seite 879

## ■ Originalien Original papers

### 893 Vitreal induzierte RPE-Zell-Traktion. Untersuchung pathologischer Glaskörperproben in einem In-vitro-Kontraktionsmodell

Vitreous-induced RPE cell traction. Investigation of pathological vitreous samples in an in vitro contraction model  
J. Beutel · M. Lüke · K.-U. Bartz-Schmidt · S. Grisanti

### 899 Aberrationskorrigierte Intraokularlinse für die mikroinvasive Kataraktchirurgie (MICS). Intraindividuelle Vergleich mit einer konventionellen Linse – Einjahresergebnisse

Aberration corrected intraocular lens for microincision cataract surgery (MICS). Intraindividual comparison with a conventional lens – 1-year follow-up  
M. Möglich · H. Häberle · D.T. Pham · C. Wirbelauer

### 905 Information oder Verwirrung. Eine formal-quantitative Analyse augenärztlicher Visitenotizen

Information or confusion. A formal quantitative analysis of ophthalmology ward rounds  
I. Papsdorf · H. Hannich · F. Tost

### 913 Die Hermann-Gitter-Täuschung: Lehrbuchklärung widerlegt

The Hermann grid illusion: the classic textbook interpretation is obsolete  
M. Bach

- 939 Posteriore lamelläre Keratoplastik (DSAEK)**  
Descemet's stripping automated endothelial keratoplasty (DSAEK)  
C. Cursiefen · F.E. Kruse · Erlanger DSAEK Gruppe

- 953 CME-Fragebogen**  
Questionnaire

■ **Kasuistiken** Case reports

---

- 918 Isoliertes Carcinoma in situ der Kornea**  
Isolated corneal intraepithelial dysplasia  
P. Eberwein · P. Maier · C. Auw-Haedrich · T. Reinhard
- 921 Klinisch-zeitlicher Verlauf eines solitären retinalen Astrozytoms**  
Clinical course of a solitary retinal astrocytoma  
M. Töteberg-Harms · F. Paulsen · G.I.W. Duncker · S. Sel

■ **Bild und Fall** Photo essay

---

- 924 Bilaterale rezidivierende retinale Thrombose bei einem jungen Mann**  
Bilateral recurrent retinal thrombosis in a young man  
J. Harder · K. Thürmel · M. Maier · I. Lanzl
- 928 Anämie als Ursache einer beidseitigen Stauungspapille**  
Anemia as the cause of bilateral papilledema  
N. Wirtz · S. Biester · P. Weckerle · M. Lücke

■ **Das therapeutische Prinzip** The therapeutic principle

---

- 932 Albumin-Augentropfen zur Behandlung von Augenoberflächenerkrankungen**  
Albumin eye drops for treatment of ocular surface diseases  
J.D. Unterlauff · M. Kohlhaas · I. Hofbauer · K. Kasper · G. Geerling

■ **Verschiedenes** Miscellaneous

---

- 938 Leserbrief** Letters to the editor
- 956 Termine** Forthcoming meetings
- 960 Impressum** Imprint