

# Computerassistierte Chirurgie Computer-assisted surgery

Redaktion: P.A. Federspil, Heidelberg

## 974 Einführung zum Thema: Neue Entwicklungen in der computerassistierten Chirurgie

Introduction to the topic: New developments in computer-assisted surgery  
P.A. Federspil

## 975 Navigation und Robotik an der Otobasis

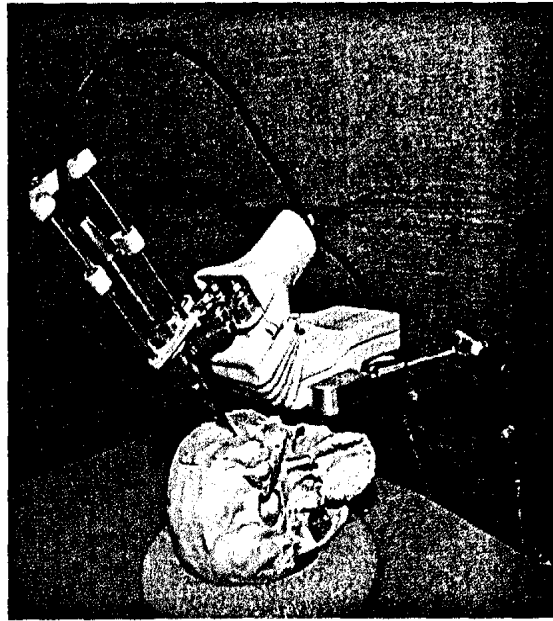
Navigation and robotics of the lateral skull base  
M. Caversaccio · C. Stieger · S. Weber · R. Häusler · L.-P. Nolte

## 983 Neue Entwicklungen in der computerassistierten Chirurgie. Von der intraoperativen Bildgebung bis zur ultraschallbasierten Navigation

New developments in computer-assisted surgery (CAS).  
From intraoperative imaging to ultrasound-based navigation  
P.A. Federspil

## 990 Computerassistierte Chirurgie an der Rhinobasis

Computer-assisted surgery of the frontal skull base  
G. Strauß



Eigenentwicklung eines Miniroboters zur Insertion eines Hörimplantats ▶ Seite 975

## ■ Im Fokus In focus

### 998 Ohrchirurgisches Training an Felsenbeinmodellen?

Ear surgery training using petrosal bone models?  
T. Zahnert

## ■ Originalien Original articles

### 999 Evaluation eines Trainingssystems für die Felsenbeinchirurgie mit optoelektrischer Detektion

Evaluation of a training system for middle ear surgery with optoelectric detection  
G. Strauß · N. Bahrami · A. Pößneck · M. Strauß · A. Dietz · W. Korb · T. Lüth · R. Haase · H. Moeckel · R. Grunert

### 1010 Navigationsunterstützte Weichteilsonographie für den Kopf-Hals-Bereich

Navigation-assisted sonography for soft tissues in the head and neck region  
M. Helbig · K. Krysztoforski · J. Kucharski · M. Popek · T. Kroll · S. Helbig · A. May · W. Gstoettner · J. Kozak

### 1016 Weichteilnavigation im Kopf-Hals-Bereich und navigierte Fremdkörperentfernung

Soft tissue navigation and image-guided removal of foreign bodies in head and neck surgery  
K. Bumm · C. Bohr · A. Bozzato · J. Wurm

### 1023 Einfluss exogener Faktoren auf Altersschwerhörigkeit

Influence of exogenic factors on age-related hearing impairment  
M. Baur · E. Fransen · A. Tropitzsch · L. van Laer · P.S. Mauz · G. Van Camp · N. Blin · M. Pfister

**1039 Klinische Anatomie der Nasennebenhöhlen.  
Systematik, Topographie und wichtige Variationen**

Clinical anatomy of the paranasal sinuses.

Descriptive anatomy, topography and important variations

A. Prescher

**1051 CME-Fragebogen**

Questionnaire

■ **Kasuistiken** Case reports

---

**1029 Langerhans-Zell-Histiozytose.**

**Simultane Manifestation in beiden Mastoidhöhlen**

Histiocytosis of Langerhans cells.

Simultaneous manifestation in both mastoid cavities

A. Thelen · S. Weikert · T. Schrom · B. Sedlmaier

■ **Bild und Fall** Photo essay

---

**1033 Intrasinusoideale und extrasinusoideale Raumforderung  
am Sinus maxillaris**

Intranasal and extranasal space-occupying lesion of the maxillary sinus

A. Wysluch · P. Maurer

■ **Fragen für die Facharztprüfung**

Questions for the board certification examination

---

**1036 Fragensammlung zur Facharztprüfung HNO  
Teil 9 Speicheldrüsen und N. facialis**

■ **Verschiedenes** Miscellaneous

---

**1009 Leserservice** Service for readers

**1055 Termine** Forthcoming meetings

**1056 Impressum** Imprint