

expertenrat

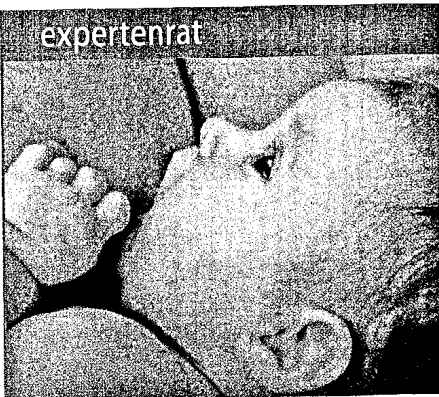


Foto: www.imagesource.com

Morbus Crohn und Kinderwunsch?

Was Sie bei der Beratung der Patientin beachten sollten. | S 25

Werdende Mutter mit geplagter Niere

Muss bei asymptomatischer, drittgradiger Harnstauung interveniert werden? | S 24

Kleinkind auf schiefer Bahn

Milde Asymmetrie: Zeichen eines KISS-Syndroms? | S 24

zu guter letzt

» 3 Fragen an | den Beirat Prof. Dr. Werner Mendling



Unser Experte in Sachen Infektionen stellt sich den EXTRACTA-Fragen. | S 48

Beirat | S 48

Impressum | S 49

» kongrässlich | cartoon

Erfahrungen eines Kongressgängers. | S 49



Wir freuen uns auf Ihr Feedback. Schreiben Sie uns!
sonja.kempinski@springer.com

gyn aktuell

» top thema | Habituelle Aborte verhindern

Wie sich ein schiefer Hormonhaushalt ins Lot bringen lässt. | S 08

Wer die Schwangere ins Zentrum rückt, kann Nachwuchs beschern. | S 10

Mit Psychopharmaka gegen Hitzewallungen

Vor allem Antidepressiva sind in der gynäkologischen Praxis oft indiziert. | S 12

Tumor mit traurigem Rekord

Nur acht Monate blieben zwischen Erstdiagnose und Tod. | S 13

» kongress | Spannendes aus der Onkologie

FBA-Fortbildungskongress: Von „small molecules“ bis zu Aromatasehemmern. | S 14

» interview | Afrikas Müttern überleben helfen

Die Sprecherin von UNICEF Deutschland, Helga Kuhn, zu Initiativen gegen die Müttersterblichkeit in Entwicklungsländern. | S 16

Problematische Haare

Abhilfe bei Alopezie und Hirsutismus. | S 18

Lebensbedrohlich: Blutungen in der Schwangerschaft

Gezieltes Handeln ist Pflicht! | S 19

Eine pikante Ursache ...

... verbarg sich hinter diesem Ulkus. | S 20

» interview | Hepatitis B in der Schwangerschaft?



Ob sofort antiviral behandelt werden muss, weiß Prof. Dr. Christian Strassburg. | S 21

kurz & knapp

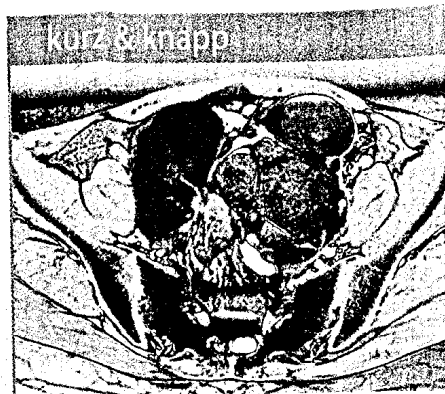


Foto: ZEPHYRUS/AGENTUR FOCUS

Endometriose auf die Spur kommen

So gelingt die nichtinvasive Detektion am sichersten. | S 04

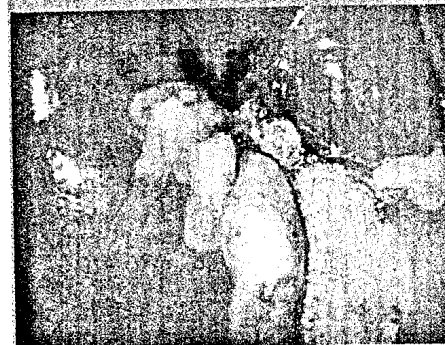Eins, zwei, drei – wie viele?

Studie zeigt: Übertragung eines einzelnen Embryos bei IVF ist effektiv. | S 05

Mammographie? Abgelehnt!

Was adipöse Frauen von der Früherkennung abhält. | S 06

koloskopie-sprechstunde



Achtung: Hohes Entartungsrisiko!

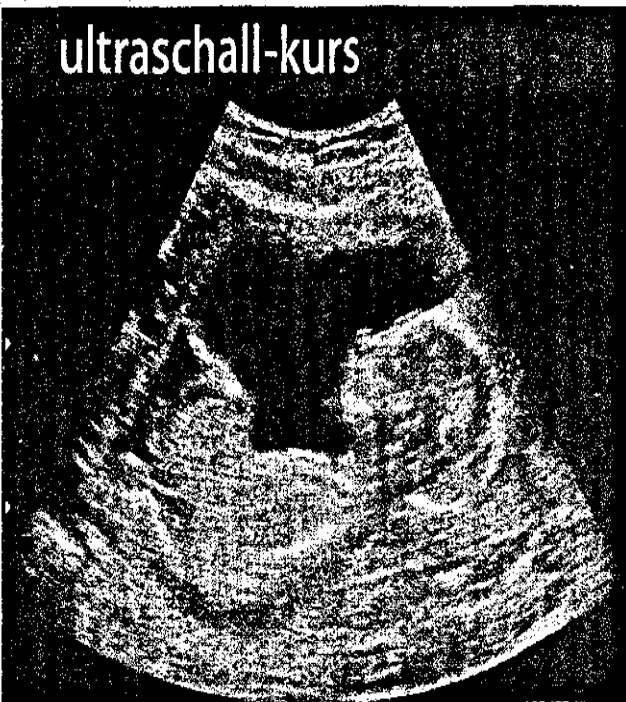
Warum bei einer HIV-positiven Patientin die Konisation notwendig wurde. | S 22

therapie aktuell / report

- Erstes Estradiol-basiertes orales Kontrazeptivum | S 33
- Nabelschnurblut einlagern | S 46
- Belastungsinkontinenz von-Willebrand-Syndrom | S 47
- HRT wider Östrogenverlust | S 47



ultraschall-kurs



Wenn die Bauchwand löchrig ist

Von Omphalozele bis Gastroschisis: Fehlbildungen der Bauchwand lassen sich per Sonographie gut dingfest machen. Wie, zeigt unser aktueller Ultraschall-Kurs. | S 28

praxis & geld

Neue Ultraschallrichtlinien: Noch mehr Papierkram ...

Vor allem die ausführliche Dokumentationspflicht macht die Richtlinien zum Bürokratie-Ungeheuer. | S 30

Kurzarbeit, Betriebsurlaub oder Kündigung?

Sinnvoll Personalkosten sparen in Zeiten von knappen RLV und Finanzkrise. | S 31

Protonentherapie bei Brustkrebs

Richter sagen: Keine Kassenleistung! | S 32

journal club

Bei verkürzter Zervix auf Zytokine testen?

Gefährdung des Feten durch intrauterine Infektion rechtzeitig erkennen. | S 26

Auf den Spuren der Wachstumsverzögerung

Eignen sich embryometrische Ultraschallmarker für eine frühe Diagnose? | S 27

Hysterektomie: vaginal oder laparoskopisch?

Eine aktuelle Studie hat beide Verfahren miteinander verglichen. | S 27