

# Erkrankungen der einsehbaren Schleimhäute

Diseases of the visible mucosa

Redaktion: H. Hintner

**857 Erkrankungen der einsehbaren Schleimhäute**

Diseases of the visible mucosa  
H. Hintner

**859 Plattenepithelkarzinom und potenziell maligne Veränderungen der Mundschleimhaut**

Squamous cell carcinoma and potentially malignant disorders of the oral mucosa  
J. Beck-Mannagetta · G. Hutarew

**866 Mundschleimhaut als Spiegel systemischer Erkrankungen**

Oral manifestations of systemic diseases  
S.K. Fistarol · P.H. Itin

**878 HPV-Infektionen der Mund- und Genitalschleimhaut. Möglichkeiten der primären Prävention**

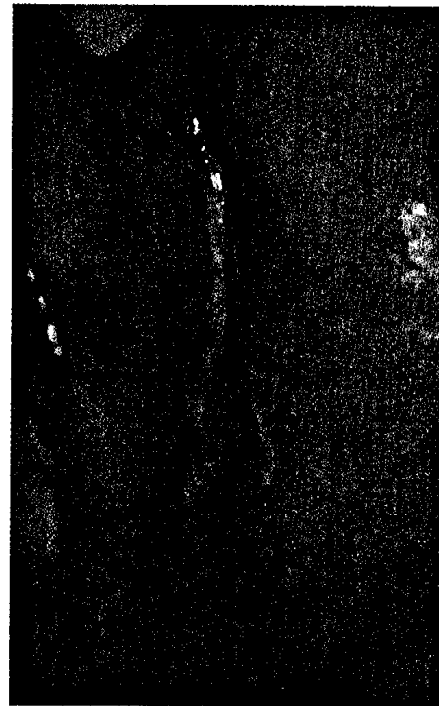
HPV infections of the oral and genital mucosa. Possibilities for primary prevention  
R. Kirnbauer · C. Schellenbacher · S. Shafti-Keramat · A. Handisurya

**881 Schleimhautbeteiligung bei blasenbildenden Erkrankungen**

Orogenital and conjunctival involvement in hereditary and autoimmune blistering diseases  
M. Laimer · C.M. Lanschützer · M. Emberger · E. Nischler · J. Stoiber · H. Hintner

**891 Schleimhautbeteiligung bei papulosquamösen Erkrankungen**

Involvement of mucous membranes in papulosquamous diseases  
M. Sticherling



**Diskoide Läsion an der Mundschleimhaut bei diskoidem Lupus erythematoses. Siehe ► Seite 866**

■ **Originalien** Original articles

**898 UVB-308-nm- (NUVB-)Therapie mittels Excimer-Laser bei atopischer Dermatitis und weiteren inflammatorischen Dermatosen**

Targeted UVB-308 nm (NUVB) therapy with excimer laser in the treatment of atopic dermatitis and other inflammatory dermatoses  
I. Wollenschläger · J. Hermann · H.M. Ockenfels

■ **Kasuistiken** Case reports

**907 Lichen simplex chronicus des Analbereiches und seine Differenzialdiagnosen. Darstellung einer Fallserie**

Lichen simplex chronicus of the anal region and its differential diagnoses. A case series  
M. Pleimes · K. Wiedemeyer · W. Hartschuh

**913 Symptomatische Herzmetastase. Solitäre viszerale Manifestation eines kutanen malignen Melanoms**

Symptomatic cardiac metastasis. Isolated visceral manifestation of a cutaneous malignant melanoma  
N. Schwarz · R. Nebel · H.-J. Holzhausen · P.-M. Schneider · W.C. Marsch · E. Fiedler

■ **CME Weiterbildung · Zertifizierte Fortbildung** Continuing education

---



**917 Hautalterung**

Skin aging

E. Kohl · M. Landthaler · R.-M. Szeimies

**934 CME-Fragebogen**

Questionnaire

■ **Verschiedenes** Miscellaneous

---

**916 Erratum** Erratum

**858, 915 Für Autoren** For authors

**935 Gehört – Gelesen – Nachgefragt** Seen and heard

**940 Impressum** Imprint

**890 In eigener Sache** Internal news

**853 Panorama Dermatologische Praxis**