

576

**Cannabis and caries – does regular cannabis use increase the risk of caries in cigarette smokers?**

MICHÈLE SCHULZ-KATTERBACH, THOMAS IMFELD,  
CAROLA IMFELD

584

**Bestimmung der Korrosionsbeständigkeit von Dentallegierungen mit einer neuartigen Messmethode**

FREDY SCHMIDLI, MARKUS JUNGO, KURT JÄGER,  
HEINZ LÜTHY, MARKUS BÜCHLER

**Praxis · Fortbildung  
Pratique quotidienne ·  
formation complémentaire**

593

**Kostengünstige, einfache Retentionsmöglichkeiten in der abnehmbaren Hybridprothetik**

ECKART TEUBNER, MARTA GALINDO, DARIO ÁRNOLD,  
CARLO P. MARINELLO

602

**Systèmes de rétention simples et économiques pour la prothèse hybride**

ECKART TEUBNER, MARTA GALINDO, DARIO ÁRNOLD,  
CARLO P. MARINELLO

615

**Schmuck im Mundbereich: eine Übersicht**

FRANZISKA JEGER, ADRIAN LUSSI, BRIGITTE ZIMMERLI

624

**Piercings et bijoux buccaux: un aperçu**

FRANZISKA JEGER, ADRIAN LUSSI, BRIGITTE ZIMMERLI

**Cannabis and caries – does regular cannabis use increase the risk of caries in cigarette smokers?**

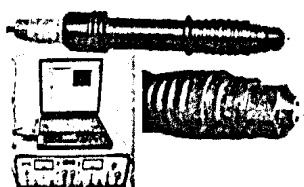
Although comparison with epidemiological data suggested that the prevalence of caries on smooth surfaces is elevated in cannabis users, DFS data indicated



that they do not have an increased risk of caries.

**Bestimmung der Korrosionsbeständigkeit von Dentallegierungen mit einer neuartigen Messmethode**


Getestet wurde ein neu entwickelter Korrosionssensor. Die Messsonde in der Grösse einer Bohrmaschine erlaubt per Impedanz-



messung eine rasche Bestimmung der Korrosionsbeständigkeit.

**Kostengünstige, einfache Retentionsmöglichkeiten in der abnehmbaren Hybridprothetik**

Das Locator\* Root Attachment besitzt zur radikulären Verankerung einen massiven profilierten zylindrischen Stift. Der Würzburger




Stift hingegen hat einen kurzen endodontischen Anteil.

Systèmes de rétention simples et économiques pour la prothèse hybride

Pour l'ancrage radiculaire, l'attachement Locator\* Root est doté d'un tenon massif de forme cylindrique et profilée. Le tenon-attachement de Würzburg par contre est muni d'une partie endodontique relative courte.

**Schmuck im Mundbereich: eine Übersicht**

Patienten mit Zahnschmuck und oralen Piercings brauchen dringend regelmässige zahnärztliche Kontrollen, damit Komplikationen frühzeitig erkannt werden.



Piercings et bijoux buccaux: un aperçu

Les patients porteurs de bijoux dentaires ou de piercings oraux devraient impérativement bénéficier de contrôles dentaires réguliers, afin de reconnaître les complications à un stade précoce.