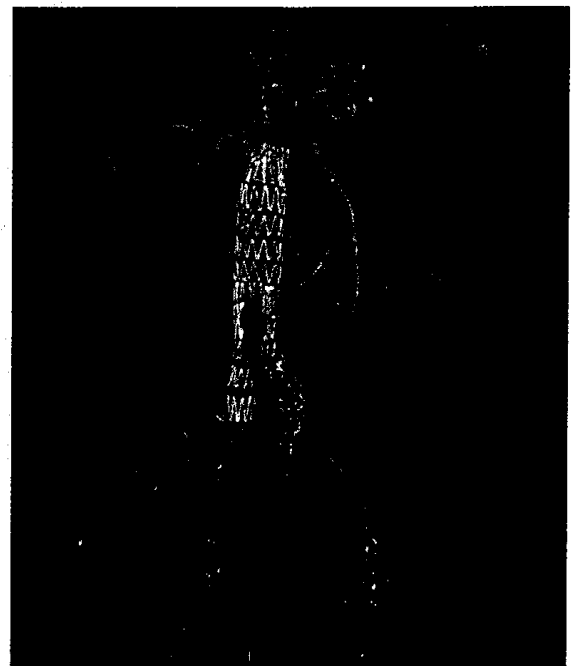


MSCT in der Notfalldiagnostik

Multi-detector computed tomography in emergency radiology

Redaktion: U. Linsenmaier · M. Reiser

- 479 Einführung zum Thema:
MSCT in der Notfalldiagnostik**
Introduction to the topic: Multi-detector computed tomography in emergency radiology
U. Linsenmaier · M. Reiser
- 481 MDCT zur Diagnostik
nichttraumatischer vaskulärer Notfälle**
Multidetector computed tomography in the diagnosis of non-traumatic vascular emergencies
B. Baumert · M. Körner · M. Sadeghi-Azandaryani · C. Rummeny · M. Reiser · U. Linsenmaier
- 492 MSCT bei thorakalen Notfällen**
Multidetector-row spiral computed tomography in chest emergencies
J.E. Wildberger · T. Leiner · A.H. Mahnken
- 501 Neurologische Notfälle
in der Mehrschichtcomputertomographie**
Neurologic emergencies and multislice computed tomography
L. Eftimov · D. Morhard · M. Reiser · B. Ertl-Wagner
- 510 Multidetektor-CT zur Diagnostik
traumatologischer Notfälle**
Imaging of trauma with multi-detector computed tomography
M. Körner · M. Reiser · U. Linsenmaier
- 516 Multidetektor-CT bei nichttraumatischen urologischen Notfällen**
Multi-detector computed tomography in non-traumatic urologic emergencies
M.K. Scherr
- 523 Multidetektor-CT bei abdominellen Notfällen**
Multidetector computed tomography in abdominal emergencies
N. Zorger · A.G. Schreyer



VRT-Darstellung einer aortobiliakalen Prothese

► Seite 479

■ **Journal Club** Journal club

- 477 Intramuskuläre Rotator-cuff-Zysten:
Sind Ursache und Diagnose so simpel?**
Intramuscular rotator cuff cysts: are the cause and diagnosis that simple?
J. Kramer

■ **Originalien** Original papers

- 533 Modifizierung der Messmethode nach Figgie zur Bestimmung
der Gelenklinienverschiebung in der Knieendoprothetik**
Modification of the method of Figgie for determination of joint line shifting in total knee arthroplasty
T. Claßen · A. Wegner · M. von Knoch

■ **CME Weiterbildung · Zertifizierte Fortbildung** Continuing education

543 Peritoneum und Mesenterium. Radiologische Anatomie und Ausbreitungswege intraabdomineller Erkrankungen

Peritoneum and mesenterium. Radiological anatomy and extent of peritoneal diseases
A. Ba-Ssalamah · N. Bastati · M. Uffmann · M. Pretterklieber · W. Schima

555 CME-Fragebogen

Questionnaire

■ **Quiz** Quiz

538 74-jährige Patientin mit histologisch gesichertem Karzinoid der Lunge und pulmonalem Mosaikmuster

A 74-year-old female patient with histologically proven carcinoid of the lungs and pulmonary mosaic pattern
B. Greiner · C. Schulz · M. Pfeifer · P. Heiss · M. Völk · S. Feuerbach · O.W. Hamer

■ **Mitteilungen des BDR** News from the BDR

557 Mitteilungen des Berufsverbandes der Deutschen Radiologen

News from the BDR

■ **Verschiedenes** Miscellaneous

571 Akademiekalender Academy calendar

576 Impressum Imprint