

Viszeralmedizin – komplexe Krankheitsbilder aus hepatologischer und chirurgischer Sicht

Visceral medicine – complex syndromes from hepatological and surgical viewpoints

Redaktion: H.E. Blum

- 285 Akutes Leberversagen aus der Sicht des Internisten und des Chirurgen**
Acute liver failure from viewpoint of the internist and the surgeon
A. Canbay · S. Jonas · G. Gerken

- 294 Leberchirurgische Eingriffe aus anästhesiologischer Sicht**
Liver surgery from the anesthesiologist's point of view
M. Zaugg

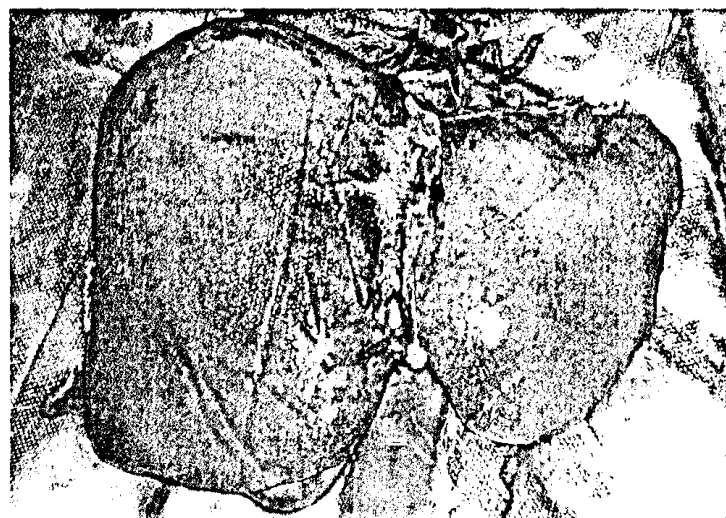
- 301 Das hepatozelluläre Karzinom aus der Sicht des Internisten und des Chirurgen**
Hepatocellular carcinoma from the internist's and the surgeon's point of view
H.C. Spangenberg · O. Drogitz · R. Thimme · U. Hopt

- 312 Das cholangiozelluläre Karzinom aus der Sicht des Internisten und des Chirurgen**
Cholangiocellular carcinoma from the view of the internist and the surgeon
J. Harder · R. Grotelüschen · J.S. Kim · J. Izbicki

- 322 Kolorektale Lebermetastasen aus der Sicht des Internisten und des Chirurgen**
Colorectal hepatic metastases from viewpoint of the internist and the surgeon
H.J. Schlitt · T. Seufferlein

- 330 Transarterielle Chemoembolisation bei hepatozellulärem Karzinom – neue Entwicklungen**
Transarterial chemoembolization for hepatocellular carcinoma – new developments
C. Kuhl

- 340 Interventionelle Radiotherapie bei hepatozellulärem und cholangiozellulärem Karzinom**
Interventional radiotherapy in hepatocellular and cholangiocellular cancer
E. Lopez Hänninen · J. Ricke



Explantierte Leber einer Patientin mit akutem Leberversagen
► Seite 285

Bild und Fall Photo essay

- 348 45-jähriger Patient mit kreislaufwirksamer oberer gastrointestinaler Blutung**
A 45-year-old patient with upper gastrointestinal bleeding affecting the circulation
A. König · J.H. Hofer · V. Nutz · K.J. Lackner · C. Vogel · C. Benz

Für Sie gelesen Journal Club

- 352 Säureassoziierte Beschwerden nach Beendigung einer PPI-Therapie**
Acid-associated symptoms after completion of PPI therapy
A. Leodolter
- 354 Stellenwert des kontrastverstärkten Ultraschalls bei der Beurteilung des Morbus Crohn**
Role of contrast-enhanced ultrasound in assessment of Crohn's disease
B. Hartmann · R. Jakobs



357 Divertikulitis. Diagnose und Therapie

Diverticulitis. Diagnosis and therapy

W. Reindl · R.M. Schmid

364 CME-Fragebogen

Questionnaire

☐ Mitteilungen Notifications

367 Mitteilungen der Gastroenterologischen Arbeitsgemeinschaft Rheinland-Pfalz/Saarland (GARPS)

Notifications of the Gastroenterology Task Force Rhineland-Palatinate/Saarland

369 Mitteilungen der Deutschen Gesellschaft für Innere Medizin (DGIM)

Notifications of the German Society for Internal Medicine

374 Mitteilungen des Berufsverbandes Deutscher Internisten e.V. (BDI)

Notifications of the Professional Association of German Internists

377 Mitteilungen „Netzwerk gegen Darmkrebs“

Notifications “Netzwerk gegen Darmkrebs”

☐ Verschiedenes Miscellaneous

383 Termine Forthcoming meetings

384 Impressum Imprint